REMOÇÃO CIRÚRGICA DE FIBROMA TRAUMÁTICO: RELATO DE CASO CLÍNICO

SURGICAL REMOVAL OF THE TRAUMATIC FIBROID: CLINICAL CASE REPORT

LETÍCIA ZARDO[1]
FERNANDA VALENTINI MIOSO[2]
LEONARDO DE CESERO[3]

RESUMO

O objetivo deste estudo é descrever o diagnóstico e conduta clínica no tratamento do Fibroma Traumático (FT). O FT é uma lesão proliferativa de natureza benigna que surge na cavidade bucal devido à traumas de repetição, que desencadeiam reações inflamatórias em tecido conjuntivo, causando uma hiperplasia tecidual, geralmente assintomática, podendo interferir na mastigação e na fala causando desconforto ao paciente. Sua prevalência é alta, geralmente em mucosa jugal, linha oclusal, mucosa labial, língua e gengiva. O tratamento consiste na excisão cirúrgica e a confirmação do diagnóstico é dado através de envio para exame histopatológico. Paciente do gênero masculino, 46 anos de idade, procurou atendimento por apresentar nódulo único, exofítico, unilateral de aproximadamente 3 cm em seu diâmetro, localizado na mucosa jugal do lado direito, com bordas regulares e indolor a palpação, apresentando há cerca de 12 meses. Foi submetido a remoção cirúrgica total da lesão e encaminhamento ao laboratório para análise histopatológica para confirmação diagnóstica, além de proservação do caso em 7, 30 e 60 dias. Desta forma, foi possível concluir que a excisão cirúrgica da lesão promove maior conforto, melhora na fala e mastigação, além de um bom reparo tecidual, devolvendo assim, condições de saúde a mucosa bucal e mínimas chances de recidiva.

UNITERMOS: Hiperplasia fibrosa. Fibroma. Trauma Gengival.

INTRODUÇÃO

O Fibroma Traumático (FT) é uma lesão de natureza benigna geralmente desenvolvida a partir de uma reação repetitiva traumática na mucosa, que desencadeia reações inflamatórias de tecido conjuntivo[1] causando uma hiperplasia tecidual[2,3]. Entre as causas traumáticas temos: hábito de morder a bochecha, bordas afiadas de dentes ou restaurações, ou desadaptações protéticas, sendo esta a mais comumente encontrada[4].

Sua prevalência é alta principalmente em mulheres após os 40 anos, localizando-se geralmente na mucosa interna da bochecha, lábios e bordas laterais da língua[5,6,7,8,9,10]. Essa lesão possui crescimento lento e comumente assintomático, podendo interferir na mastigação e fonação, causando assim um grande desconforto[11].

O diagnóstico é realizado de duas maneiras: clínico e laboratorial, sendo que o clínico consiste em observar suas características, entre elas sua cor, que geralmente é rósea ou avermelhada e a elevação da mucosa com aspecto nodular na região[3]. Para obtermos o diagnóstico laboratorial é necessária a excisão cirúrgica da lesão e envio para avaliação histopatológica[3].

Histologicamente se apresenta como uma lesão constituída por grande quantidade de fibras colágenas, vasos sanguíneos e superfície recoberta por epitélio estratificado escamoso[12]. O exame anatomopatológico é fundamental para diagnóstico diferencial de: neurofibroma, neuroma encapsulado, hiperplasia fibrosa inflamatória, tumor de células gigantes, papiloma, carcinoma pavimento-celular ou carcinoma verrucoso, lembrando que todo diagnóstico diferencial depende do tamanho, localização e composição histopatológica[3,9,10,13,14].

Desta forma, o tratamento de eleição para o FT consiste na excisão cirúrgica da lesão, que apresenta um prognóstico favorável, com baixa frequência de recidiva[3,9,13,15,16]. Assim, o objetivo deste trabalho é relatar um caso clínico de excisão cirúrgica de um FT, descrevendo o diagnóstico clínico e laboratorial.

[1] Graduanda em Odontologia do Centro Universitário da Serra Gaúcha – FSG
[2] Doutora em Odontologia. Professora da disciplina de Prótese Dentária do Centro Universitário da Serra Gaúcha – FSG
[3] Doutor em Odontologia. Professor da disciplina de Prótese Dentária do Centro Universitário da Serra Gaúcha – FSG. Endereço Rua Os Dezoito do Forte, 2366 - São Pelegrino, Caxias do Sul - RS, 95020-472 E-mail: leonardo@leonardodecesero.com.br

CASO CLÍNICO

Paciente do gênero masculino, 46 anos de idade, leucoderma, em bom estado de saúde geral e bucal, sem uso de medicação contínua, não fumante, etilista eventual, não usuário de prótese dentária e sem história pregressa de lesões cancerizáveis, compareceu ao Consultório Odontológico apresentando lesão na mucosa jugal do lado direito, causando desconforto, afetando fala e mastigação, porém sem sangramento e dor na região.

No exame clínico extra-oral não se constatou nenhuma alteração tanto visualmente como à palpação. No exame intra-oral detectou-se uma lesão de aproximadamente 3 cm de diâmetro, de forma circular, pediculada e com aspecto fibroso nodular, conforme figura 1. Segundo o paciente a lesão teve início a aproximadamente 12 meses, com crescimento constante e lento. Não foi realizado nenhum exame complementar em relação à lesão, somente radiografia panorâmica, hemograma completo e os testes de coagulação do paciente para realização da cirurgia.

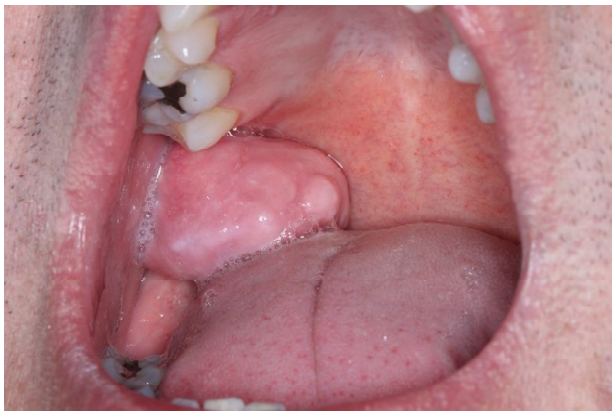

Figura 1. Aspecto clínico inicial da lesão

Baseado no aspecto clínico da lesão levantou-se a hipótese diagnóstica de FT, ou ainda, Hiperplasia Fibrosa Inflamatória (HFI). Indicou-se então a remoção cirúrgica total do tecido hiperplásico[3,9,14,15,16,17], além de armazenamento para posterior encaminhamento do espécime ao laboratório de análises clínicas Diagnose Patologia e Citologia, situado na Rua Garibaldi, nº 489, sala 21, Centro, CEP: 95080-190, Caxias do Sul – RS, para realização de análise histopatológica, assim obtendo a confirmação do diagnóstico clínico.

Ao início do procedimento cirúrgico, foi realizada assepsia extra-oral e intra-oral com Digluconato de Clorexidina 0,12%, utilizando gaze embebida na solução para assepsia externa e bochecho por 1 minuto da solução. Após isso, realizamos a anestesia tópica e infiltrativa em toda base da lesão, utilizando o anestésico Articaína na concentração de 4% com associação de epinefrina (DFL, Rio de Janeiro, Brasil).

A incisão foi realizada com lâmina de bisturi estéril número 15C (Swann- Morton, Sheffield, Inglaterra). Após pinçar e tracionar a lesão realizou-se uma incisão paralela na base do tecido hiperplásico, removendo toda a lesão (figura 2). Para a hemostasia, realizamos uma pressão da região cirúrgica com compressas de gaze estéril embebidas em solução de soro fisiológico na concentração de 0,9% por 5 minutos. Depois disso, foi realizada sutura com pontos simples com fio de nylon 5-0 (Ethicon, São Paulo, Brasil), para assim obtermos aproximação das bordas da ferida e cicatrização por primeira intenção (figura 3).

Figura 2. Pinçamento e tracionamento da lesão

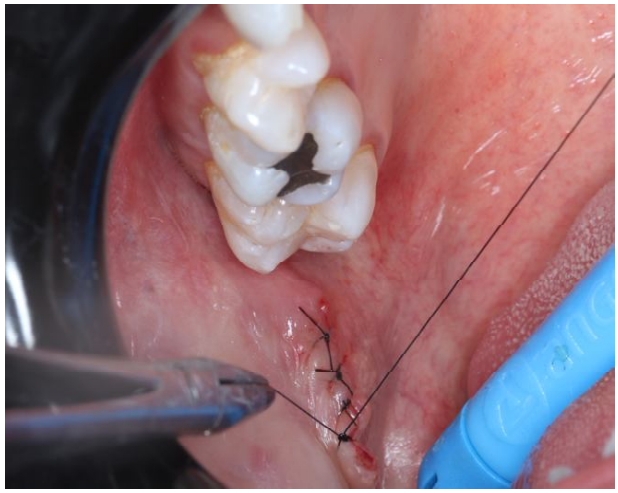

Figura 3. Sutura da mucosa após remoção da lesão

O espécime cirúrgico removido foi armazenado em recipiente plástico estéril fornecido pelo laboratório contendo formaldeído a 10% sendo imediatamente encaminhado para o laboratório de análises clínicas Diagnose Patologia e Citologia, para análise histopatológica (figura 4 e 5). Foram dadas instruções para minimizar problemas pós-operatórios, além de prescrevermos o analgésico Dipirona Sódica 1g, de 8/8 horas por 3 dias e após caso o paciente sinta algum desconforto ou dor.

Figura 4. Espécime cirúrgico removido durante a cirurgia

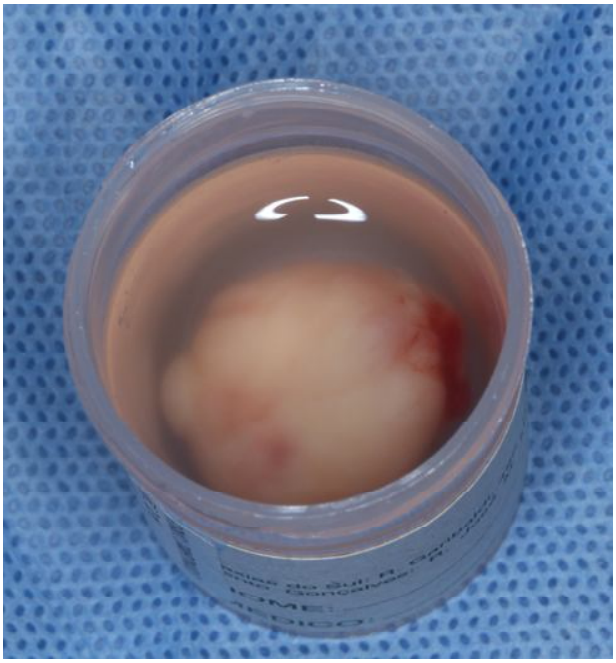

Figura 5. Espécime cirúrgico em recipiente plástico fornecido pelo laboratório de análises clínicas

Sete dias após a intervenção cirúrgica, o paciente compareceu à consulta para remoção da sutura, mostrando satisfatória cicatrização da área (figura 6), não relatando nenhuma intercorrência pós-operatória. O segundo retorno foi marcado 30 dias após a cirurgia, mostrando total cicatrização da área, sem reincidência da lesão (figura 7). O paciente também relatou haver melhora na fala e mastigação, obtendo assim, maior conforto. Em 60 dias após a cirurgia (figura 8), procedemos outra reavaliação, onde demonstrou não haver mais nenhum sinal de lesão hiperplásica e nem desconforto ao paciente. Depois de receber instruções para modificação do hábito de morder e succionar a mucosa jugal e caso observe alguma alteração retorne ao Consultório Odontológico, o paciente foi liberado.

Figura 6. Pós-operatório de 7 dias

Figura 7. Pós-operatório de 30 dias

Figura 8. Pós-operatório de 60 dias

Na avaliação histopatológica realizada pelo laboratório de análises clínicas Diagnose Patologia e Citologia do tecido removido confirmou o diagnóstico clínico de FT, o qual foi informado ao paciente na consulta de reavaliação de 30 dias. Além disso, o paciente levou uma 2ª via do laudo histopatológico (figura 9).

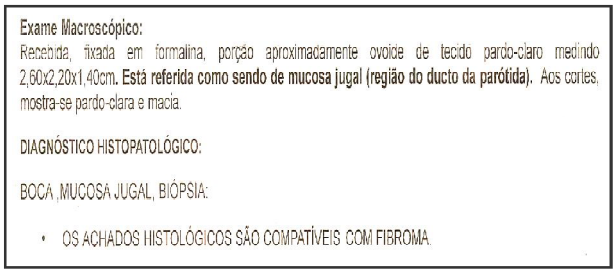

Exame Macroscópico:
Recebida, fixada em formalina, porção aproximadamente ovoide de tecido pardo-claro medindo 2,60x2,20x1,40cm. **Está referida como sendo de mucosa jugal (região do ducto da parótida).** Aos cortes, mostra-se pardo-clara e macia.

DIAGNÓSTICO HISTOPATOLÓGICO:

BOCA ,MUCOSA JUGAL, BIÓPSIA:

- OS ACHADOS HISTOLÓGICOS SÃO COMPATÍVEIS COM FIBROMA.

Figura 9. Laudo histopatológico fornecido pelo laboratório de análises clínicas

DISCUSSÃO

A cavidade oral é sede de inúmeras lesões que podem apresentar dificuldades diagnósticas e terapêuticas. Na maioria das vezes além da experiência clínica, histórico da lesão relatado pelo paciente e observações radiográficas é necessário a confirmação diagnóstica anatomopatológica[17].

A análise microscópica de tecido obtido através de biópsia, considerado o padrão-ouro para diagnóstico, classifica-se como um procedimento cirúrgico com remoção de tecido vivo e posterior análise histopatológica[18,19].

O FT é classificado como uma lesão de tecido mole, estando entre as mais comuns da cavidade oral[20], possui características de uma lesão de origem conjuntiva com proliferação de fibroblastos, onde Neville et al. (2009)[16], afirmam que esta lesão pode representar uma hiperplasia reacional de tecido conjuntivo fibroso, agindo como resposta frente a uma irritação local ou a um trauma, apresentando-se como uma massa nodular de tecido conjuntivo denso e colagenizado, recoberto por um epitélio pavimentoso estratificado, geralmente atrófico. Em geral, não existe relatos de transformação maligna, amostras histológicas atuais revelam que o mesmo possui natureza irritativa[21,22,23].

O tratamento para o FT consiste na excisão cirúrgica da lesão, podendo ser realizado de diversas maneiras como: Uso de lâminas de bisturi[3,9,13,15,16,24], eletrocirurgia[10,25] ou laser de diodo[26,27]. Entretanto, os dois últimos citados necessitam de maior experiência profissional e aparelhagem específica[28], sendo que o tempo da cirurgia, o relato de dor, a cicatrização e as manobras de incisão são semelhantes as realizadas na cirurgia convencional, não trazendo nenhuma diferença clínica ou histológica ao paciente[29,30,31,32,33]. Por isso, a excisão cirúrgica do FT realizado com lâminas de bisturi consiste na melhor opção de tratamento, pois é de fácil execução, a cicatrização da ferida ocorre em poucos dias e o pós-operatório é satisfatório[23,34,35,36]. Além disso, é extremamente necessário armazenar corretamente e encaminhar os espécimes cirúrgicos para o exame anatomopatológico[37,38] ou histopatológico[3,9,10,13,14].

CONCLUSÃO

Diversos benefícios foram observados através da excisão cirúrgica do FT, como melhora no conforto, fonação e mastigação, permitindo devolver condições de saúde à mucosa bucal.

ABSTRACT

The objective of this study is to describe the diagnosis and clinical management in the treatment of Traumatic Fibroma (FT). FT is a proliferative lesion of benign nature that arises in the buccal cavity due to repetitive traumas, which trigger inflammatory reactions in connective tissue, causing a tissue hyperplasia, usually asymptomatic, that can interfere in chewing and speech causing discomfort to the patient. Its prevalence is high, usually in jugal mucosa, occlusal line, labial mucosa, tongue and gingiva. The treatment consists of surgical excision and confirmation of the diagnosis is given by sending for histopathological examination. A 46-year-old male patient sought care for having a single, exophytic, unilateral nodule of approximately 3 cm in diameter, located on the right side of the jugal mucosa, with regular borders and painless palpation, presenting about 12 months. He was submitted to total surgical removal of the lesion and sent to the laboratory for histopathological analysis for diagnostic confirmation, in addition to case proservation at 7, 30 and 60 days. In this way, it was possible to conclude that the surgical excision of the lesion promotes greater comfort, improvement in speech and chewing, besides a good tissue repair, thus returning health conditions to the oral mucosa and minimal chances of relapse.

UNITERMS: Fibrous Hyperplaisa. Fibroma. Gum Trauma.

REFERÊNCIAS

1. SANTOS, TS et al. Focal fibrous hyperplasia: a review of 193 cases. J Oral Maxillofac Pathol 2014; 18(1): 86-89.
2. ULOOPI, KS et al. Pediatric giant cell fibroma: an unusual case report. Ped. Dent 2012; 34: 503-505.
3. PARWANI, S; PARWANI, RN. Diagnosis and management of focal reactive overgrowths of gingiva— a case series. J Mich Dent Assoc 2014; 96(7): 36-47.
4. LÓPEZ, L et al. Fibroma por irritación Revisión de la literatura Reporte de dos casos. Rev. Act Odont Venez 2000; 38(1): 193-196.
5. BERTOJA, IC et al. Prevalência de lesões bucais diagnosticadas pelo Laboratório de Histopatologia do UnicenP. RSBO 2007; 4 (2).
6. BRAGA, MM et al. Giant Cell fibroma: a case report. J. Clin. Ped. Dent 2006; 30: 261-264.
7. ESMEII, T; LOZADA, NF; EPSTEIN, J. Common benign oral soft tissue masses. Dent Clin North Am 2005; 49(1): 23-40.
8. FALCÃO, AFP et al. Hiperplasia fibrosa inflamatória: relato de caso e revisão de literatura. Rev. Ciênc. Méd. Biol 2009; 8(2): 230-236.
9. RAMIREZ, N et al. Fibroma por traumatismo protésico. Reporte de un caso. Rev Acta Bioclínic 2012; 2(4).
10. SANTOS, AP et al. Fibroma Traumático na cavidade oral. Rev. Port. O R L 2005; 43(1).

11. DONGRE, A; KHOPKAR, U. Asymptomatic nodule on the tongue. Indian J Dermatol Venerol Leprol 2005; 77(1): 23-40.
12. MARTÍNEZ, M; BERMÚDEZ, R. Extirpación de lesiones epiteliales benignas en la lengua durante el período de gestación reporte de dos casos. Rev. Fac de Medula 2008; 17(2): 23-27.
13. SUARÉZ, D et al. Fibroma Traumático evaluación clínica e histológica de un caso. Acta Bioclinica 2011; 1(1).
14. BARROS, RMG; CAMPOS, KSM; CABRAL, LM. Relato De Caso Clínico de Hiperplasia Fibrosa Inflamatória. Revista Odontológica de Araçatuba 2014; 35(2): 15-18.
15. ADACHI, P et al. Mucocele of the glands of Blandin - Nuhn. Clinical, pathological, and therapeutical as pects. Oral Maxillofac Surg 2011; 15: 11-13.
16. NEVILLE, BW et al. Patologia oral e maxilofacial. 3. ed. Rio de Janeiro: Elsevier, 2009.
17. RAIMUNDO, RC; GOMES, ACA; SANTOS, TS. Técnicas de Biópsia em Cirurgia Bucomaxilofacial. Porto Alegre: Artmed/ Panamericana; 2009.
18. MELO, AUC et al. La displasia cemento ósea florida y su diagnóstico diferencial. Rev Cubana Estomatol 2011; 48: 293-300.
19. ROSEBUSH, MS et al. The oral biopsy: indications, techniques and special considerations. J Tenn Dent Assoc 2010; 90: 17-20.
20. SHAFER, WG; HINE, MK.; LEVY, BM. Tumores benignos e malignos da cavidade bucal. 4 ed. Rio de Janeiro: Editora Guanabara, 1987.
21. BAKHTIARI, S et al. Removal of an Extra-large Irritation Fibroma With a Combination of Diode Laser and Scalpel. J Lasers Med Sci. 2015 Autumn; 6(4): 182–184.
22. REGEZI, JA et al. Patologia oral: correlações clínico-patológicas. 5ed. Rio de Janeiro: Elsevier, 2008.
23. SNEHA, V; DEBNATH, K; CHATTERJEE, A. Traumatic Fibroma - A Case Report. Periodontics, 2017.
24. SREEIA, C. et al. Recurrent peripheral odontogenic fibroma associated with basal cell budding. J Pharm Bioallied Sci 2014; 6(1): 204-207.
25. VASCONCELOS, BCE et al. O uso de eletrocirurgia em procedimentos bucais. Ver. De Cir. Buco-Maxilo-Facial 2003; 3(3): 35-42.
26. CERVANIN, I et al. Laser applications in dentistry: A review of the literature. Aust Dent J. 1994; 39(1): 28-32.
27. GARZA, RVP et al. Management of Traumatic Fibroma in a Patient with Cerebral Palsy Using 810nm Diode Laser. J Clin Diagn Res. 2017; 11(2).
28. MOORE, DA. Eletrosurgery in dentistry: past and presente. Gen Dent 1995; 43(5): 460-465.
29. SACOT, NJ; PEÑA, CA; PEPE, DA. Electrocirugia. Rev. Fac. Odontol. 1996; 16(43): 34-42.
30. HALL, HD; WILLIAMS, VD. Exaggerated tissue response to electrosurgery. Gen. Dent. 1988; 36(4): 303-305.
31. KALKWARF, KL et al. Subjacent heat production during tissue excision with electrosurgery. J. Oral Maxillofac. Surg. 1983; 4: 653-657.
32. KREJCI, RF; KALKWARF, KL; HOHENSTEIN, K. Electrosurgery – a biological approach. J. Clin. Periodontol 1987; 14: 557-563.
33. KAMINER, R et al. Bacteremia Following Laser and Conventional Surgery in Hamsters. J. Oral Maxillofac. Surg. 1990; 48: 45-48.
34. CORTELETI, JF et al. Remoção cirúrgica de fibroma lingual e gengival em crianças. Rev. Assoc. Paul. Cirur. Dent. 2015; 69(1).
35. RATHVA, JV. Traumatic fibroma on the tong. BMJ Case report 2013; 2013.
36. COBOS, MLR. El fibroma traumático como lesión hiperplásica común de la boca: reporte de un caso. Rev CSV 2015; 7(1): 81-87.
37. COELHO, CMP; ZUCOLOTO, S; LOPES, RA. Dentureinduced fibrous inflammatory hyperplasia: a retroscpective study in a school of dentistry. Int J Prosthodont 2000; 13(2): 148-151.
38. SANTOS, MESE; COSTA, WRM; DA SILVA NETO, JC. Terapêutica cirúrgica da Hiperplasia Fibrosa Inflamatória - relato de caso. Revista de Cirurgia e Traumatologia Buco-Maxilo-Facial 2004; 4(4): 241-245.

ENDEREÇO PARA CORRESPONDÊNCIA
PROF. DR. LEONARDO DE CESERO
Centro Universitário da Serra Gaúcha
Departamento de Prótese.
Rua Os Dezoito do Forte, 2366,
CEP 95020-472
Caxias do Sul – RS
E-mail:
leonardodecesero@leonardodecesero.com.br