PINO DE QUARTZO PERSONALIZADO: DESCRIÇÂO DA TÉCNICA E PROTOCOLO DE CIMENTAÇÃO

PERSONALIZED QUARTZ PIN: DESCRIPTION OF TECHNIQUE AND CEMENTATION PROTOCOL

ADRIANA CRISTINA ZAVANELLI[1]
JULIA MARTINS BURLIM[2]
MARIA ANGÉLICA ALVES SILVA[2]
JOÃO PAULO DO VALE SOUZA[3]
JOSÉ VITOR QUINELLI MAZARO[1]

RESUMO

O tratamento endodôntico frequentemente leva à perda de parte coronária de um elemento dentário, seja pelo enfraquecimento de sua estrutura, por lesões traumáticas ou por cárie. Desde que em condições favoráveis, esses dentes podem ser restaurados por meio de retenção adequada provida por meio de retentores intrarradiculares. Os pinos de quartzo utilizados como retentor intrarradicular surgiram com os avanços da odontologia adesiva, sendo uma opção relevante com inúmeras vantagens. A literatura odontológica aponta que a adaptação do pino às paredes do conduto radicular, somada a técnica de cimentação adesiva, são fatores essenciais para a longevidade do tratamento, sendo necessário em alguns casos sua personalização, para garantir melhor assentamento e promover prognóstico favorável. Objetivou-se neste artigo apresentar a técnica de preparo, personalização e cimentação do pino de quartzo na reconstrução de um dente tratado endodonticamente ilustrado por meio de caso clínico. Através de um protocolo ordenado e meticuloso da técnica de aplicação, foi possível alcançar o resultado desejado.

UNITERMOS: Cimentos Dentários, Pinos Dentários, Quartzo, Materiais Restauradores do Canal Radicular.

INTRODUÇÃO

Dentes endodonticamente tratados podem apresentar grande perda de sua estrutura dentária devido à lesão cariosa, fraturas, traumas, acesso endodôntico, e substituição de restaurações. Para resistir às cargas oclusais e reduzir à susceptibilidade do elemento dentário à fratura, fornecendo a retenção e estabilização necessárias para a porção coronorradicular do elemento dentário[1] os retentores intrarradiculares podem ser necessários.

Os pinos de fibra foram desenvolvidos no início da década de 1990 para restaurar dentes endodonticamente tratados com grande perda de estrutura coronal. Com os avanços na Odontologia adesiva surgiram os pinos de fibra de quartzo, apresentando propriedades físicas semelhantes à estrutura dentária, estética favorável e remoção atraumática, sendo facilmente retirados do canal, se necessário, em casos de falhas[2]. Esses retentores, diferentemente dos núcleos metálicos fundidos, possuem módulo de elasticidade compatível com a dentina, não sofrem corrosão, assim como possuem macroretenção adequada e resistência flexural e à fadiga adequadas[3] à função.

No tratamento restaurador de elementos com retentores intrarradiculares, o protocolo de cimentação é considerado o elo frágil. O cimento de vedamento aumenta a retenção, ajuda no selamento ao longo do conduto e auxilia na distribuição das forças entre o pino e a parede do canal radicular. Os cimentos frequentemente utilizados são os de ionômero de vidro e resinosos. Quanto mais fina a camada de cimentação, maior a segurança e previsibilidade do procedimento, porém, nenhum cimento pode assegurar o sucesso clínico em situações em que o preparo do sistema de retenção é realizado de maneira incorreta[4].

RELATO DE CASO CLÍNICO

Paciente do sexo feminino, 32 anos de idade, buscou atendimento na Faculdade de Odontologia de Araçatuba – Unesp, na disciplina de Prótese Parcial Fixa, queixando-se de fratura no elemento 11. Após uma minuciosa avaliação clínica, anamnese

[1]Docentes da disciplina de Prótese Parcial Fixa da Faculdade de Odontologia de Araçatuba – UNESP
[2]Graduação em Odontologia pela FOA/UNESP
[3]Mestrando em Odontologia, na área de concentração de Prótese Dentária pela FOA/UNESP

e exame radiográfico, foi observado a necessidade da confecção de um retentor intrarradicular no elemento 11. Este dente era tratado endodonticamente, e sendo assim, o exame radiográfico evidenciou a qualidade do tratamento realizado e a condição morfológica do elemento dentário. Na primeira fase, foi feita a seleção do pino para determinar seu tamanho e comprimento, conforme a radiografia do elemento 11.

Na segunda fase a remoção da guta-percha do interior do conduto foi realizada com brocas de Largo, essa remoção é feita de acordo com 2/3 de implantação óssea do elemento dentário. Em seguida, utilizou-se a broca disponibilizada pelo fabricante, que corresponde à espessura do pino selecionado para finalizar o preparo do conduto, como pode-se observar nas figuras de 1 a 3.

Figura 1 – Condição inicial do caso

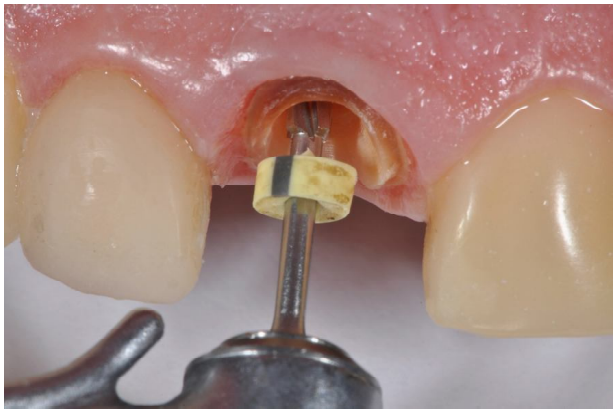

Figura 2 – Desobturação parcial do conduto

Após a desobturação parcial do conduto é realizada a prova do pino selecionado para verificar sua adaptação ao conduto. Nesta fase foi observado que o pino apresentava-se completamente livre no interior do conduto, uma vez que o canal radicular era bastante amplo, sendo então sua personalização necessária para garantir a retenção adequada. O pino escolhido para esse caso foi o de fibra de quartzo (Macro-Lock Post Ilusion X-RO, número 2), devido sua macrogeometria, retenção e resistência já que o elemento 11 não apresentava quantidade de remanescente coronário favorável.

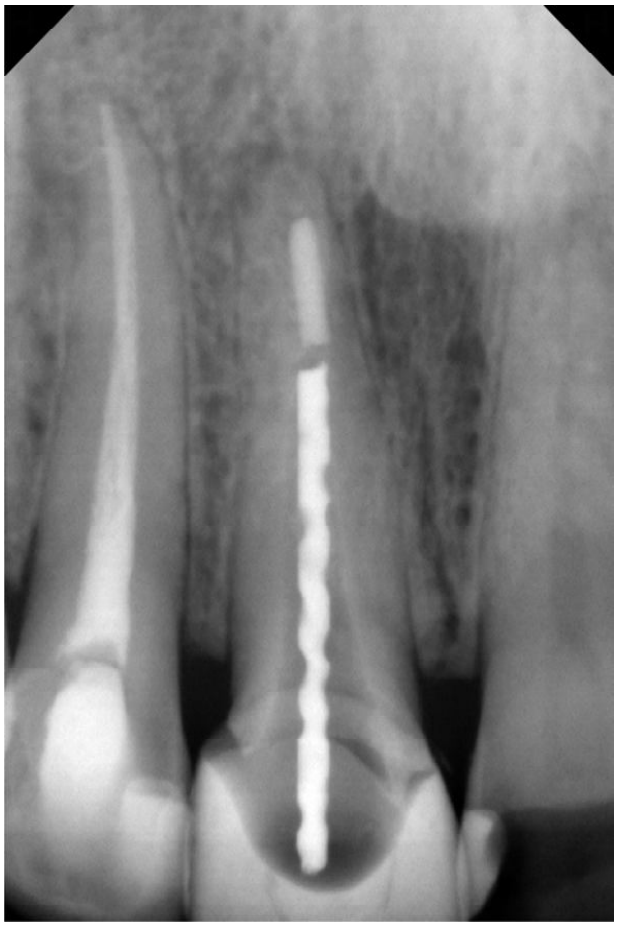

Figura 3 – Radiografia indicando a instrumentação do conduto.

Figura 4 – prova do pino de quartzo no conduto radicular evidenciando sua desadaptação

A personalização do pino de fibra de quartzo é um recurso utilizado para solucionar situações em que o conduto radicular é muito amplo e sua adaptação não é precisa. Esta técnica é realizada através do reembasamento do pino de fibra de quartzo com resina composta. Podendo ser confeccionada de modo direto, onde o pino é reembasado diretamente no canal radicular, com o objetivo de criar um contato mais íntimo entre elemento dentário e retentor intrarradicular.

Figura 5 – Início da personalização do pino de quartzo com resina composta

Figura 6 – Pino personalizado finalizado após fotopolimerização

Após isso, realiza-se a remoção dos excessos de resina, se necessário, e o pino está pronto para ser preparado para a cimentação. Nesta fase, faz-se a limpeza do pino personalizado com ácido fosfórico a 37% por 30 segundos, como observado na figura 7. Em seguida, aplica-se o adesivo sobre o pino e fotopolimeriza. A limpeza é feita no conduto radicular lavando o conduto com álcool 70 por meio de irrigação, sendo importante a secagem do mesmo para garantir melhor adesão do cimento aos túbulos dentinários, o que deve ser realizado com cones de papel. Para a cimentação, o cimento resinoso dual autoadesivo U200 (3M Espe) foi utilizado. O agente cimentante foi inserido no interior do conduto e em seguida o pino de quartzo personalizado foi posicionado, o excesso removido com o auxílio de microbrush, e realizada a fotopolimerização por 40 segundos em cada face utilizando o Bluephase (Ivoclar Vivadent). Ao término da cimentação do pino de fibra de quartzo personalizado, o elemento 11 estava pronto para dar ínicio a moldagem e confecção restauração definitiva.

Figura 7 – Aplicação de ácido fosfórico 37% no pino de quartzo.

Figura 8 – Aplicação de ácido fosfórico 37% no conduto

Figura 9 – Secagem do conduto radicular com pontas de papel absorvente

Figuras 10 e 11 – Aspecto final do caso após a cimentação

DISCUSSÃO

Os primeiros pinos pré-fabricados com fibra foram feitos de carbono devido às suas boas propriedades mecânicas, no entanto, a coloração escurecida dos mesmos não oferecia as propriedades estéticas esperadas. Com o desenvolvimento de novos materiais surgiram pinos pré-fabricados em diversos materiais entre eles os pinos de fibra de vidro e de quartzo, de coloração branca e translúcida, atendendo as demandas estéticas[3,4] e funcionais. Vale ressaltar que cabe ao profissional de posse de informações sobre as indicações, vantagens e desvantagens de cada sistema selecionar o plano de tratamento e o material mais apropriado para cada paciente.

Estudos demonstram que os pinos de fibra de quartzo apresentam maior resistência à flexão quando comparados aos de fibra de vidro e reforçados com compósitos[1,5,6]. Esta propriedade faz com que a resistência à fratura seja maior, quando submetidos as forças mastigatórias ou parafuncionais, podendo assim ser justificado o seu uso em dentes com remanescente menor do que dois milímetros, já que os núcleos metálicos fundidos ocasionam maior frequência de fratura radicular, podendo levar a exodontia do elemento dentário[7]. Outra vantagem dos sistemas pré-fabricados encontra-se no favorecimento da estética e da não necessidade de envolvimento laboratorial, promovendo maior rapidez e simplicidade do tratamento[8].

A retenção e o suporte da restauração derivam do interior do conduto radicular, desta forma, o primeiro passo para a reabilitação consiste na desobturação parcial do mesmo, respeitando o limite de 2/3 da implantação óssea, outro fator importante a ser considerado é a preservação máxima de dentina, principalmente no sentido vestíbulo-lingual, o que irá reduzir a probabilidade à fratura radicular do elemento dentário[7,8,9].

As paredes do canal radicular devem estar livres de contaminação bacteriana e salivar, sendo

importante sempre que possível, a realização do isolamento absoluto. Em casos com perda de estrutura dentária extensa o profissional deve dedicar maior atenção durante a realização de isolamento relativo eficiente[10].

Para o tratamento de canais amplos, uma das técnicas propostas é a confecção de pinos personalizados, também denominados de anatômicos, associando os pinos de fibra e a modelagem do conduto radicular com resina composta[11]. Esta técnica permite reduzir a espessura do agente cimentante, bem como promove um bom embricamento mecânico entre conduto e retentor intrarradicular[12,13].

Os procedimentos adesivos desempenham um papel de grande importância no sucesso e longevidade de uma restauração. Cimentos autoadesivos promovem a simplificação do protocolo de cimentação pois elimina etapas consideradas críticas na adesão, como o condicionamento ácido, aplicação de primer e adesivo, além de promover baixa taxa de sensibilidade pós-operatória [14,15]. Somado a isso, os cimentos duais proporcionam ao clínico a vantagem da dupla ativação, permitindo o controle da fotopolimerização e garantindo o seu sucesso em regiões que a luz do fotopolimerizador possa não ter o alcance desejado[16].

O pino de fibra de quartzo do caso clínico em questão não necessita da aplicação de silano, reduzindo etapas do protocolo de cimentação. Vale ressaltar que em casos onde há necessidade, o agente de uniaÞo corretamente aplicado tambeìm pode contribuir para melhorar as propriedades fiìsicas e quiìmicas do cimento[17].

Com evoluc'aÞo tecnoloìgica dos agentes cimentantes há o surgimento de diferentes cimentos resinosos com semelhantes propriedades mecanicas, favorecendo a praticidade na teìcnica operatoìria de procedimentos de cimentac'aÞo. Cabe ao profissional, saber indicar e selecionar o melhor material de acordo com o caso clínico a ser realizado.

CONCLUSÃO

Deste modo, podemos concluir que dentre as opções de retentores intrarradiculares disponíveis no mercado, os pinos de fibra de quartzo:

- Possuem propriedades mecânicas favoráveis para restauração de dentes endodonticamente tratados.

- Por possuírem uma resistência à flexão satisfatória, podem ser indicados em situações com remanescentes dentários de diâmetro inferior a dois milímetros.

- Como o pino do caso clínico em questão já se apresenta silanizado, há uma maior segurança durante o protocolo clínico, sendo vantajoso para o tratamento.

ABSTRACT

Endodontic treatment often leads to loss of the coronary part of a tooth, either by weakening its structure, by traumatic lesions or by caries. Since under faborable conditions, these teetn can be restored by means of the biomechanical reinforcement promoted by the intraradicular retainers. The quartz posts have appeared with the advances of restorative dentistry, being a relevant option with numerous advantages. The dental literature indicates that the adaptation of the post to the root canal walls, together with the adhesive cementation technique, are essential factors for the longevity of the treatmet, being necessary in some cases its personalization, which guarantees its better settlement, avoiding the impression of undesirable forces to the tooth anf promoting better prognosis. The objective was to present the technique of preparation, personalization and cementation of the quartz post in the reconstruction of an endodontically treated tooth. Through an orderly and meticulous protocol of the application technique, it was possible to achieve the desired result.

UNITERMS: Dental Cements, Dental Pins, Quartz, Root Canal Restorative Materials.

REFERÊNCIAS

1. Sharma, S. et al. Comparative evaluation of fracture resistance of glass fiber reinforced, carbon, and quartz post in endodontically treated teeth: An *in-vitro* study**.** J Int Soc Prev Community Dent. 2016 Jul-Aug; 6(4): 373–376.
2. Torabi K, Fattahi F. Fracture resistance of endodontically treated teeth restored by different FRC posts: An *in vitro* study. Indian J Dent Res. 2009;20:282–7.
3. Fernandes AS, Shetty SH, Coutin HO. Factors determining post selection: A literature review. J Prosthet Dent**.** 2003;90:556-62.
4. Teófilo LT, Zavanelli RA, Queiroz KV de. Retentores intra-radiculares: revisão de literatura. PCL 2005; 7(36):183-93.
5. Raju SR, Kilaru KR, Haridas KK, Naik B, Shetty K, Venkata SS. Evaluation of the flexural strength of carbon, quartz, and glass fiber-based posts. Saudi Endod **J**. 2014;4:109–14.
6. Majori M, et al. Mechanical and ultrastructural evaluation of quartz post-endodontic reconstructions. J Appl Biomater Biomech**.** 2004 Sep-Dec;2(3):156-61
7. Stockton LW. Factors affecting retention of post systems: a literature review. J Prosthet Dent 1999; 81(4):380-5.

8. Mezzomo, E. Prótese fixa contemporânea. 1st ed. São Paulo: Santos; 2002.
9. Fernandes AS, Dessai GS. Factors affecting the fracture resistance of post-core reconstructed teeth: a review. Int J Prosthodont 2001; 14(4):355-63.
10. Ricketts DN, Tait CM, Higgins AJ. Post and core systems, refinements to tooth preparation and cementation. Br Dent J. 2005 May 14;198(9):533-41.
11. GRANDINI, S.; BALLERI, P.; FERRARI, M. Scanning electron microscopic investigation of the surface of fiber posts after cutting. J. endod. Baltimore, v. 28, p. 61-72, 2002.
12. FERRARI, M.; VICHI, A.; GARCIìAGODOY, F. Clinical evaluation of fiber-reinforced epoxy resin posts and cast post and core. Am. J. Dent., San Antonio, v. 13, p.15B-18B, May 2000. Special
13. LASSILA, L. P.; TANNER, J.; LE BELL A. M.; NARVA, K. VALLITTU, P. K. Flexural properties of fiber reinforced root canal posts. Dent. Mater J., Tokyo-to, v. 20, p. 29-36, 2004.
14. Skupien JA, Sarkis-Onofre R, Cenci MS, Moraes RR, Pereira-Cenci T. A systematic review of factors associated with the retention of glass fiber posts. Braz Oral Res. v. 29, n. 1. 2015.
15. D'Arcangelo C, D'Amario M, Vadini M, De Angelis F, Caputi S. Influence of surface treatments on the flexural properties of fiber posts. J Endod. v. 33, n. 7, p. 864 – 867, Jul 2007.
16. Pegado, L. C.; Penelas, A. G.; Santos, G. B.; Guimarães J. G. A.Influência do Protocolo de Fotoativação na Cimentação de Pinos de Fibra de Vidro. J of Health Sciences. v. 19, n. 5, p. 58. 2017.
17. GALVÃO, Maria Nadilza Alves et al. Resistência à compressão, flexão e tração diametral de cimentos resinosos em tempos diferentes de armazenamento. Journal of Oral Investigations, Passo Fundo, v. 7, n. 2, p. 58-68, ago. 2018.

ENDEREÇO PARA CORRESPONDÊNCIA

JOÃO PAULO DO VALE SOUZA
R. José Bonifácio, 1193 - Vila Mendonca
Araçatuba - SP, 16015-050
E-mail: jpdovalesouza@gmail.com