REABILITAÇÃO ESTÉTICA E FUNCIONAL COM FACETAS PRÉ-FABRICADAS EM RESINA COMPOSTA – RELATO DE CASO

AESTHETIC AND FUNCTIONAL REHABILITATION WITH PREFABRICATED RESIN FACETS - CASE REPORT

RAFAELA RODRIGUES SOUZA[1]
DRª. CAROLINA BAPTISTA MIRANDA[2]
TÁSSIA MONIQUE DOS SANTOS PEREIRA[3]
DRª. SAFIRA MARQUES DE ANDRADE E SILVA[4]
DRª. CRISTAL FERNANDEZ DE CARVALHO[5]

RESUMO

Atualmente é constante a demanda por sorrisos harmoniosos nos procedimentos clínicos odontológicos, resultando em estímulos no desenvolvimento de técnicas minimamente invasivas, sistemas adesivos e materiais que sejam capazes de reproduzir as características naturais dos elementos dentários. Para as reabilitações estéticas, em especial nas unidades anteriores, os laminados cerâmicos apresentam destaque, em virtude das suas características físicas e ópticas. Como procedimento alternativo, as facetas pré-fabricadas em resina composta foram reintroduzidas na Odontologia Restauradora, exibindo versatilidade, facilidade e relação custo/benefício satisfatórias. **Objetivo:** Relatar um caso, demostrando uma das opções viáveis para solucionar problemas estéticos, como diastemas e desproporções dentárias. **Relato de caso:** A paciente procurou atendimento odontológico especializado relatando insatisfação com o sorriso. Durante avaliação, foram observados desarmonia nas proporções dentárias, diastemas múltiplos, restaurações deficientes em resina composta e fraturas nas bordas incisais. Diante disso, após o registro fotográfico, foi realizado a seleção do formato e cor das facetas pré-fabricadas, assim como, do agente de cimentação. A seguir, foi feito o isolamento relativo, remoção das restaurações deficientes e os ajustes das facetas ao dente. Para preparação da peça, foi realizado a limpeza e aplicação do adesivo; nos preparos dentários, após asperização da superfície, houve o condicionamento e aplicação do adesivo, a seguir procedeu-se a etapa de cimentação e, acabamento e polimento. **Conclusão:** O tratamento realizado conseguiu suprir as necessidades estéticas do sorriso da paciente, mostrando que as facetas pré-fabricadas em resina composta apresentam estética satisfatória, facilidade de instalação, baixo custo em relação as peças em cerâmica e conservação da estrutura dentária.

UNITERMOS: Estética dentária, Diastema, Sorriso, Materiais dentários.

INTRODUÇÃO

Estética é caracterizada como a expressão da beleza em sua forma, contorno, textura e movimento, sendo de caráter subjetivo e condicionada por valores culturais[1]. A constituição de um sorriso perfeito está relacionada ao bem-estar físico, psicológico, socioeconômico, assim como, ao sucesso pessoal e profissional; e a falta de observância da harmonia no sorriso acarretam prejuízos emocionais como insegurança, timidez ou até clausura social[1].

Com base na crescente demanda estética, a Odontologia Restauradora tem apresentado uma diversidade de materiais e técnicas, buscando oferecer resultados mais satisfatórios quanto a função e estética[2].

Na Odontologia Contemporânea tem se preconizado procedimentos restauradores com o mínimo de desgaste dentário conciliado ao emprego dos sistemas adesivos, cerâmicas ou resinas compostas de última geração[3]. Essa abordagem moderna tem sido viabilizada devido a evolução da

1 Especialista em Dentística - Instituto Prime de Ensino Personalizado, Salvador, BA, Brasil.
2 Professor Adjunto da Disciplina de Clínica Integrada da Faculdade de Odontologia da Universidade Federal da Bahia (FOUFBA), Salvador, BA, Brasil.
3 Graduada em Odontologia, Faculdade de Odontologia - Universidade Federal da Bahia - Salvador, BA, Brasil.
4 Doutora em Materiais Dentários, Faculdade de Odontologia de Piracicaba, Universidade de Campinas, Piracicaba, SP, Brasil.
5 Doutora em Odontologia pela Universidade Cruzeiro do Sul, São Paulo.

tecnologia adesiva dentária[4]. Nessa concepção conservadora e estética, temos a técnica de faceta dentária, na qual permite maior preservação do remanescente dental e reparação de sutis diferenças na cor, forma, posição e textura[1].

Ao longo do tempo, as peças totalmente cerâmicas vêm sendo consideradas o tratamento mais confiável para o segmento dentário anterior, devido a sua capacidade de mimetizar as propriedades biomecânicas e a integridade estrutural do dente hígido[5]. Recentemente, foram reintroduzidos no mercado as facetas pré-fabricadas de resina composta, que possuem uma fina espessura de aproximadamente 0.3 mm na cervical e 0.6-1.0 mm na borda incisal[5]. O procedimento restaurador em faceta tem suas indicações e contraindicações que devem ser respeitadas, buscando o melhor prognóstico quanto a devolução da harmonia, naturalidade e beleza ao sorriso[1], assim como durabilidade do tratamento.

A reabilitação com facetas pré-fabricadas se apresenta como uma técnica conservadora, com o mínimo de desgaste dentário, e alternativo as restaurações diretas em resina composta[6]. É possível concluir o tratamento em uma única sessão, obtendo resultados estéticos satisfatórios e estáveis[6].

Neste artigo será apresentado um relato de caso de reabilitação através de facetas pré-fabricadas em resina composta (Brilliant NG Componeer, Coltene, Altstatten, Suíça), nas unidades anterossuperiores. O relato de caso seguiu os requisitos da Resolução 466/2012 do Conselho Nacional de Saúde/Ministério da Saúde do Brasil e foi submetido e aprovado pelo Comitê de Ética da Faculdade de Odontologia da UFBA, parecer número 2.674.647.

RELATO DE CASO

Paciente do gênero feminino, 29 anos, procurou atendimento odontológico especializado no Instituto Prime de Ensino Personalizado, com queixa principal relacionada à aparência do sorriso. Ao exame clínico inicial, constatou-se que na região anterior da maxila, as unidades dentárias apresentavam proporção altura/largura desfavoráveis, presença de diastemas múltiplos, fraturas incisais e restaurações em resina composta insatisfatórias (Figura 1). A seguir, foi realizado o registro fotográfico extra e intrabucais, objetivando um aperfeiçoamento da análise estética, assim como, registro da condição inicial.

Para resolução deste caso foi proposto a paciente três diferentes condutas clínicas: faceta direta em resina composta, faceta pré-fabricada em resina composta ou em cerâmica. Após decisão da paciente, o planejamento consistiu na instalação de facetas pré-fabricadas em resina composta (Brilliant NG Componeer, Coltene, Altstatten, Suíça) nas unidades dentárias anterossuperiores.

Figura 1. Aspecto intraoral inicial, evidenciando proporção altura/largura inadequadas, presença de diastemas múltiplos, fraturas incisais e restaurações em resina composta deficientes.

Inicialmente foi realizada a seleção do formato das facetas por meio da Guia de Contorno (Brilliant NG Componeer, Coltene, Altstatten, Suíça), fornecida pelo fabricante. Para a maxila, a Guia de Contorno é apresentada nos tamanhos pequeno (P), médio (M), grande (L) e extragrande (XL), a qual, foi posicionada sobre as unidades dentárias a serem restauradas, analisando tamanho e forma (Figura 2). Foram selecionadas as facetas no tamanho médio.

Figura 2. Guia para seleção do tamanho da faceta em posição.

Em seguida, a seleção de cor da faceta e do agente de cimentação foi realizada com a utilização da Guia de Cor (Brilliant NG Componeer, Coltene, Altstatten, Suíça), estando disponível nas cores *Bleach* ou Transparente para as facetas (Figura 3), e para a resina de cimentação das peças, as cores A1/B1, A2/B2, *Bleach* e Transparente (Figura 4). Foram selecionadas as facetas na cor translúcida e para cimentação das peças, a resina na cor A2/B2.

Após a seleção do tamanho, forma e cor das facetas em resina composta, iniciaram-se as condutas clínicas de preparação das peças e da estrutura dental. Foi realizado o isolamento relativo utilizando o afastador de lábios e bochechas (OptraGate 3D, Ivoclar Vivadent AG, Schaan, Liechtenstein), de tamanho regular; e inserção do fio retrator #00 (Ultrapak, Ultradent Products Inc, Indaiatuba, São Paulo, Brasil) no sulco gengival com auxílio da espátula de inserção de fio retrator (Fischer Ultrapak, Ultradent Products Inc, Indaiatuba, São Paulo, Brasil). A seguir, foram removidas todas as

restaurações presentes das unidades anterossuperiores, com ponta diamantada esférica #1212F (KG Sorensen, Cotia, São Paulo, Brasil). Para adaptação das facetas, as mesmas foram posicionadas sobre a superfície dental e o seu comprimento ajustado com discos de lixa abrasivas de maior granulação (Sof-Lex Pop On, 3M, Sumaré, São Paulo, Brasil). Esses ajustes foram realizados na margem cervical, visando a manutenção do halo translúcido da região incisal das facetas (Figura 5). Finalizado os ajustes em todas as facetas, as peças foram lavadas com água e secas com jatos de ar e na face interna foi aplicado uma camada de adesivo (Bond SL, Coltene, Altstatten, Suíça) com auxílio do aplicador descartável (Aplicador Technobrush, Coltene, Altstatten, Suíça), sem fotoativação; conforme as orientações do fabricante (Figura 6).

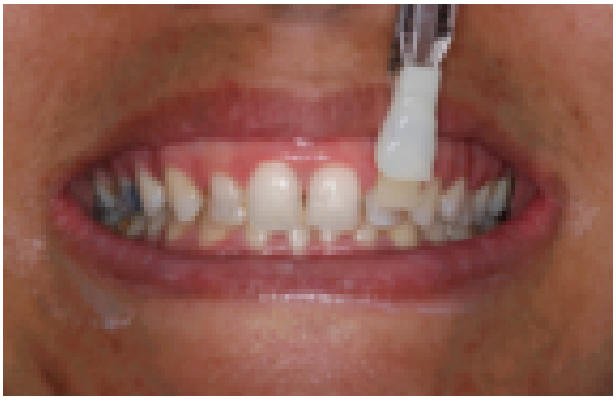

Figura 3. Guia para seleção de cor da faceta em posição.

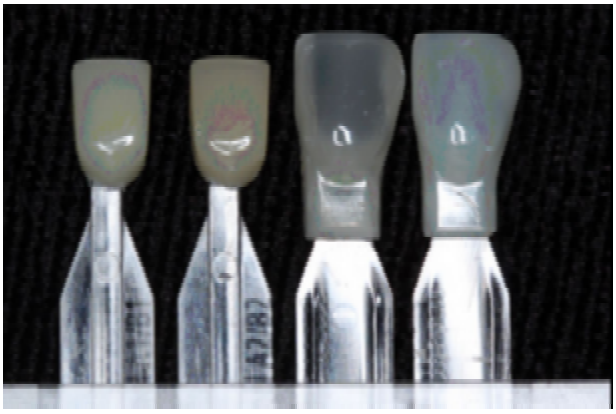

Figura 4. Guia para seleção de cor do agente de cimentação.

Figura 5. Facetas correspondentes aos incisivos centrais superiores ajustadas.

Figura 6. Faceta preparada internamente para a cimentação.

Na etapa de condicionamento das estruturas dentárias, o esmalte foi asperizado para remoção da camada aprismática, usando discos de lixa abrasivas de maior granulação (Soflex Pop-on, 3M, Sumaré, São Paulo, Brasil), em seguida foi lavado com água e aplicado uma camada de ácido fosfórico (Magic Acid 37%, Coltene, Altstatten, Suíça) por 30 segundos. O mesmo foi removido com spray de água por 60 segundos e seco com jato de ar até que a superfície se apresentasse opaca. A seguir, com auxílio do aplicador descartável (Aplicador Technobrush, Coltene, Altstatten, Suíça) foi colocado uma camada de adesivo (One Coat Bond SL, Coltene, Altstatten, Suíça) sobre todo o preparo, realizando movimentos de esfregaço por 20 segundos. Foi utilizado um leve jato de ar e nas interproximais inserido tiras de poliéster (Airon, Maquira Indústria de Produtos Odontológicos S.A, Maringá, Paraná, Brasil) para remoção de possíveis excessos de adesivo. A seguir, foi realizado a fotoativação pelo tempo de 30 segundos com o aparelho fotopolimerizador (Optilight Max, Gnatus, Barreto, São Paulo, Brasil), conforme as recomendações do fabricante.

Para a instalação das facetas, a resina de cimentação (Brilliant NG Componeer, Coltene, Altstatten, Suíça) na cor A2/B2 foi acomodada na fase interna da peça utilizando a espátula (Almore, Golgran Ind. Com Instr. Odontológicos, São Caetano do Sul, São Paulo, Brasil) (Figura 7), a seguir foi posicionada sobre a superfície dentária e pressionada no sentido inciso-cervical e vestíbulo-palatino até o extravasamento do excesso de resina e perfeita adaptação. Para remoção dos excessos, na região cervical foi utilizado o pincel nº 3 (Cosmedent, Curitiba, Paraná, Brasil), e as interproximais foram contornadas por uma tira de poliéster (Airon, Maquira Indústria de Produtos Odontológicos S.A, Maringá, Paraná, Brasil) no sentido vestíbulo-palatino. A seguir, o conjunto dente/faceta foi fotoativado por 40 segundos com o aparelho fotopolimerizador (Optilight Max, Gnatus, Barreto, São Paulo, Brasil). A cimentação iniciou-se pelos incisivos centrais (Figura 8), seguido pelos incisivos laterais,

finalizando nos caninos. Após a cimentação, visando melhorar o contorno, alguns acréscimos de resina de esmalte transparente (Brilliant NG Componeer, Coltene, Altstatten, Suíça) foram realizados para preencher pequenos espaços entre a superfície dental e as facetas.

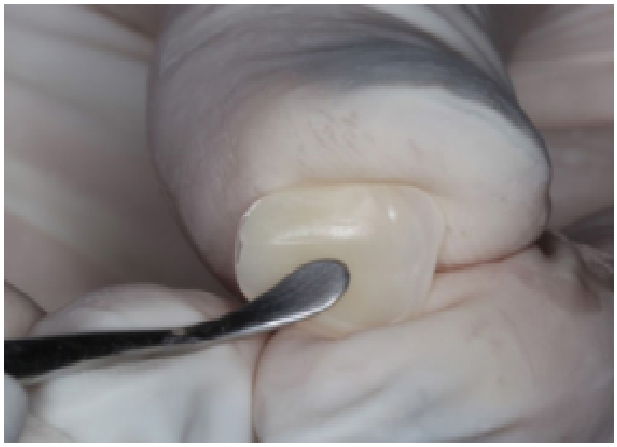

Figura 7. Resina de cimentação sendo acomodada na fase interna da faceta.

Figura 8. Cimentação das facetas pré-fabricadas inicialmente pelos incisivos centrais.

A seguir, foi realizado o acabamento com lâminas de bisturi nº 15 (Solidor, Barueri, São Paulo, Brasil) para remoção dos excessos mais grosseiros. Ponta diamantada #1190F (KG Sorensen, Cotia, São Paulo, Brasil) foi utilizada na região cervical, e nas interproximais se fez uso da tira de lixa (Flexistrip, Cosmedent, Curitiba, Paraná, Brasil) e dos discos abrasivos (Sof-Lex Pop On, 3M, Sumaré, São Paulo, Brasil) nas granulações média e fina. Em sequência, foi realizado o ajuste oclusal, no qual, as áreas em excesso foram marcadas com papel carbono (Accufilm 2, Parkell, Edgewood, New York, EUA) e ajustadas com ponta diamantada #2135F (KG Sorensen, Cotia, São Paulo, Brasil). Para o polimento, foi utilizado o sistema de borrachas abrasivas (Flexicups e FlexiPoints, Cosmedent, Chicago, Illinois, EUA) e discos de feltro (Flexibuff, Cosmedent, Chicago, Chicago, Illinois, EUA) associados à pasta de polimento (Enamelize, Cosmedent, Chicago, Chicago, Illinois, EUA) (Figura 9).

Figura 9. Aspecto intraoral final, mostrando o restabelecimento da proporção altura/largura através do emprego das facetas pré-fabricadas.

DISCUSSÃO

É constante o desenvolvimento de inovações na Odontologia adesiva, como reflexo da crescente demanda por tratamentos restauradores estéticos, em especial, no segmento anterior[7]. Nessa perspectiva, com a introdução do condicionamento cerâmico e da cimentação adesiva, as peças protéticas em cerâmica eram tidas como a opção de tratamento previsível e duradoura; que apesar de seu custo dispendioso e etapas laboratoriais, oferecem uma estética superior devido à sua capacidade de reproduzir as características ópticas das unidades dentárias naturais[7].

Dentre os procedimentos clínicos restauradores protéticos, a técnica de laminado cerâmico é considerada popular. Essa técnica possibilita o estabelecimento de uma Odontologia Restauradora mais conservadora, sendo indicada quando a unidade dentária já apresenta um correto eixo de inserção e espaço suficiente para receber a peça protética[8]. Como tratamento alternativo, foram reintroduzidas as facetas pré-fabricadas em resina composta, que conseguem agregar características tanto dos revestimentos indiretos em cerâmica como das restaurações diretas em resina composta[9].

Para Gurtu et al.[9] (2016), as facetas pré-fabricadas apresentam excelente estética, estabilidade de cor, ausência de etapa laboratorial, facilidade de reparo, menor tempo clínico e relação custo-efetividade satisfatórias. Gomes e Perdigão[7] (2014), apontam que, mesmo sendo consideradas menos estéticas que as facetas em cerâmicas; as peças pré-fabricadas em resina composta são facilmente polidas manualmente, podendo sofrer reajustes antes da cimentação sem comprometer seu potencial adesivo ou suas propriedades mecânicas.

No caso aqui descrito, foi proposto a paciente três diferentes condutas clínicas para a resolução do seu problema estético, faceta indireta em cerâmica ou pré-fabricadas em resina composta, e faceta direta em resina composta. Foram apresentados os custos, benefícios e limitações de cada procedimento, ficando a critério da paciente a opção de tratamento mais adequada as suas condições econômicas e anseios estéticos. A paciente apresentava nas

unidades anterossuperiores proporção altura e largura inadequadas, fraturas incisais e diastemas generalizados, desta forma, com base na concepção da Odontologia conservadora e nos pressupostos de Kina[8] (2014), se torna justificável as opções de tratamento apresentadas a paciente, visto que, ser conservador está baseado na abordagem de maior efetividade com menor perda das estruturas dentárias sadias[8].

O tratamento executado no presente trabalho, consistiu na cimentação de facetas pré-fabricadas em resina composta nas unidades anterossuperiores com finalização do caso em uma única sessão, de forma prática e segura, assim como relatado por Martini et al.[10] (2016) e Araújo et al.[3] (2018). Na técnica descrita, o sistema dispõe de guias de cores e tamanhos para as facetas, além de diferentes tons de resina para cimentação. Desta forma, é possível o profissional selecionar o mais adequado para o caso, obtendo assim, uma maior previsibilidade do resultado estético e integração óptica da restauração[11]. Por isto, buscou-se, proporcionar equilíbrio e harmonia ao sorriso e face da paciente, por meio da seleção do tamanho, forma e cor das facetas; do agente de cimentação, assim como dos ajustes realizados na região cervical das facetas.

Além destes aspectos mencionados, os procedimentos restauradores precisam apresentar uma correlação positiva com as estruturas periodontais circundantes; para isto, existem diferentes técnicas seguras e eficazes para o manejo gengival, não havendo superioridade de uma técnica sobre a outra, estando a seleção dos diferentes métodos de controle das partes moles relacionada com a situação clínica e da preferência do profissional[12]. Loguercio et al.[13] (2015) ao avaliar as taxas de retenção de restaurações adesivas associadas ao tipo de isolamento do campo, verificaram que não houveram diferenças estatisticamente significantes entre as taxas de retenção com o isolamento absoluto (dique de borracha) e o isolamento relativo (rolos de algodão e fio retrator). Portanto, no caso apresentado, o isolamento do campo consistiu no uso do afastador de lábios e bochecha, e do fio retrator em todas as unidades dentárias submetidas a cimentação, buscando uma maior visibilidade do campo a ser restaurado, melhorando o manuseio dos materiais e controle da umidade.

As etapas dos procedimentos adesivos são essenciais para o sucesso clínico, visto que, falhas na adesão marginal das restaurações podem acarretar vazamento de fluidos orais e invasão bacteriana, resultando em hipersensibilidade e/ou cáries secundárias[14]. Dentre as etapas clínicas, o condicionamento ácido é importante para o vedamento marginal[15]. Nesta fase, priorizasse uma adesão em esmalte, pois a adesão em dentina tem sido considerada desafiadora e imprevisível[4]. No caso aqui descrito, os preparos dentários mantiveram em esmalte, e sua superfície foi condicionada com ácido fosfórico por 30 segundos, dado que, o condicionamento ácido em esmalte por 30 segundos produz uma desmineralização mais profunda[15]; a seguir, a superfície dentária condicionada foi seca até que se apresentasse opaca, pois, referente à adesão em esmalte, a umidade na superfície descalcificada pode dificultar a penetração dos monômeros resinosos, consequentemente, reduzindo a adesão[14].

As facetas pré-fabricadas são cimentadas com o mesmo tipo de resina composta ao qual são fabricadas, permitindo após a fotopolimerização, a formação de um composto único entre a faceta e o agente de cimentação[7]. Ao investigar a força de adesão ao microcisalhamento do agente de cimentação à superfície de três diferentes tipos de facetas indiretas (DentMat, Componeer e IPS e.max Press); os autores relatam que os sistemas de facetas Componeer e IPS e.max Press obtiveram maiores forças de adesão[5]. Referente as facetas pré-fabricadas em resina composta do Sistema Componeer, os autores[5] relacionam os resultados ao fato das facetas e resina composta utilizada para cimentação possuírem composição híbrida similares, desta forma, ao utilizar o adesivo fornecido pelo sistema haveria uma polimerização prévia entre os dois componentes. Portanto, no caso descrito, conforme as orientações do fabricante, para cimentação das facetas na superfície dentária foi utilizada o sistema adesivo e a resina composta fornecida pelo *kit* de facetas Brilliant NG Componeer (Brilliant NG Componeer, Coltene, Altstatten, Suíça).

Ademais, para Okida et al.[16] (2016), a mudança no enfoque dos procedimentos da Odontologia Restauradora, decorrente da crescente demanda das exigências estéticas, acarreta, principalmente, no desenvolvimento de pesquisas na busca de materiais e técnicas, proporcionando melhorias nas propriedades dos compostos resinosos e das cerâmicas odontológicas, assim como, a incorporação do conceito de procedimentos minimamente invasivos[16, 17]. Desse modo, o tratamento aqui descrito, a reabilitação dentária através das facetas pré-fabricadas, reflete os avanços na otimização da estética e preservação da estrutura dentária, sendo considerada como recurso alternativo, de estética satisfatória e versátil, devido a capacidade de modular a cor e forma[10]. Porém, são necessários estudos para avaliar o seu comportamento clínico antes de recomenda-la na prática geral[10].

CONCLUSÃO

A técnica utilizada no presente trabalho permitiu solucionar a desarmonia estética apresentada pela paciente, mostrando que as facetas pré-fabricadas podem ser consideradas uma

alternativa interessante em relação ao custo-benefício, além de permitirem a finalização da reabilitação em uma única sessão e integrar os princípios da Odontologia conservadora.

ABSTRACT

Introduction: In present days, there is a constant demand for harmonious smiles in the dental clinical procedure, resulting in encouragement on development in minimally invasive techniques, adhesives systems and materials that can be capable to reproduce natural dental elements. For aesthetic rehabilitation in special in the anterior units, the ceramic laminates are highlighted due to their optical and physical features. As an alternative procedure, prefabricated composite resigns have been reintroduced into restorative dentistry, showing satisfactory versatility, ease and cost-effectiveness. **Objective:** Report a case, showing one of the viable options to solve aesthetical problems as diastemas and dental disproportions. **Case Report:** The patient sought specialized dental care reporting dissatisfaction with the smile. During evaluation, disharmony in tooth proportions, multiple diastemas, composite deficient resigns restorations and incisal edges fractures were observed. Therefore, after the photographic register, the shape and colour of the prefabricated facets, as well as cementing agent were selected. Hereinafter, relative isolation, removal of the deficient restorations and adjustments of tooth's veneers were then performed. For the piece preparation, cleaning and adhesive application were performed; on dental preparations, after the surface roughening, the adhesive was etched and applied followed by finishing and polishing cementation. **Conclusion:** The treatment was able to supply the aesthetical needs of the patient's smile, showing that prefabricated composite resigns veneers present satisfactory aesthetics, ease installation, low cost compared to ceramic pieces and conservation of the dental structure.

UNITERMS: Dental Esthetics, Diastema, Smiling, Dental Materials.

REFERÊNCIAS

1. Bispo, LB. Facetas estéticas: *Status* da arte. Revista Dentística on line. 2009, 8(18): 11-4.
2. Castro, JCM; Castro, MAM; Pedrini, D; Panzarini, SR; Pelielo, AR. Prótese adesiva: Uma opção estética, conservadora e funcional. RGO. 2006; 54(3): 225-9.
3. Araújo, AO; Manta, DF; Lopes, MJP; Pedrosa, MS; Silva, CHV; Durão, MA. Prefabricated composite resin veneers: a clinical case report. Braz Dent Sci. 2018; 21(1): 119-25.
4. Cardoso, MV; Almeida Neves, A; Mine, A; Coutinho, E; Van Landuyt, K; Munck, J; Van Meerbeek, B. Current aspects on bonding effectiveness and stability in adhesive dentistry. Australian Dental Journal. 2011; 56(1): 31–44.
5. Perdigão, J; Sezinando, A; Muñoz, MA; Luque-Martinez, IV; Loguercio, AD. Prefabricated Veneers – Bond Strengths and Ultramorphological Analyses. J Adhes Dent. 2014; 16(2):137-46.
6. Gonçalves, R; Correia, I, Ferreira, JC; Pires, P; Carvalho, MT; Pina-Vaz, I. Descolorac¸ão dentinária: aplicac¸ão de facetas Componeer®. Ver POrt Estomatol Med Dent Cir Maxilofac.2015; 56(2): 232-8.
7. Gomes, G; Perdigão, J. Prefabricated Composite Resin Veneers – A Clinical Review. J Esthet Restor Dent. 2014; 26(5): 302-13.
8. Kina S. E o nome é... Lente de contato. Clín. int. j. braz. Dent. 2014;10(3):248-9.
9. Gurtu, A; Bansal, R; Chowdhary, P; Mehrotra, N; Mohan, S; Mehrotra, A; Kishore, A. Componeer: An Emerging Esthetic Solution. J Dent Sci Oral Rehab. 2016; 7(3):146-8
10. Martini, EC, Parreiras, SO; Sezsz, AL; Pupo, YM; Gomes, GM; Gomes, OMM; Gomes, JC. Aesthetic treatment with prefabricated composite veneers– case report. Dent Oral Craniofac Res. 2016; 2(3): 282-6.
11. Dietschi, D; Devigus, A. Prefabricated composite veneers: Historical perspectives, indications and clinical application. Eur J Esthet Dent. 2011; 6(2): 179-87.
12. Thomas, M; Joseph, RM; Parolia, A. Nonsurgical gingival displacement in restorative dentistry. Comp Cont Educ Dent. 2011; 32(5): 26-34.
13. Loguercio, AD; Luque-Martinez, I; Lisboa, AH; Higashi, C; Oliveira Queiroz, VA; Rego, RO; Reis, A. Influence of Isolation Method of the Operative Field on Gingival Damage, Patients' Preference, and Restoration Retention in Noncarious Cervical Lesions. Operative Dentistry. 2015; 40(6): 581-93.
14. Torii, Y; Itou, K; Hikasa, R; Iwata, S; Nishitani, Y. Enamel tensile bond strength and morphology of resin– enamel interface created by acid etching system with or without moisture and self-etching priming system. Journal of Oral Rehabilitation. 2002; 29: 528–33.
15. Ferreira, MC; Marsillac, MWS; Vieira, RS. Contaminação salivar e o recondicionamento ácido de esmalte dental humano. RGO - Rev Gaúcha Odontol. 2010; 58(3): 295-9.
16. Okida RC, Vieira WSC, Rahal V, Okida DSS. Lentes de contato: Restaurações minimamente invasivas na solução de problemas estéticos. Revista Odontológica de Araçatuba. 2016; 37(1): 53-9.

17. Vieira AC, De Oliveira MCS, Andrade ACV, Sampaio NM, Nascimento LB, De Lima JA. Reabilitação estética e funcional do sorriso com restaurações cerâmicas de diferentes espessuras. Revista Odontológica de Araçatuba. 2018, 39 (3): 32-8.

ENDEREÇO PARA CORRESPONDÊNCIA

Tássia Monique dos Santos Pereira.
Graduada em Odontologia, Faculdade de Odontologia - Universidade Federal da Bahia - Salvador, Bahia, Brasil.
Rua Bartolomeu de Gusmão, 45, Sobradinho. Feira de Santana, BA, Brasil.
CEP: 44021-165. Tel: 075981511858
EMAIL: tassia_moniq@hotmail.com
ORCID: https://orcid.org/0000-0002-7504-3705