MANIFESTAÇÕES BUCAIS EM UMA PACIENTE COM DISOSTOSE CLEIDOCRANIANA: RELATO DE CASO

ORAL MANIFESTATIONS IN A PATIENT WITH CLEIDOCRANIAL DYSOSTOSIS: CASE REPORT

ANDRESSA TEIXEIRA MARTINIANO DA ROCHA[1]
DANIEL MAURICIO MEZA LASSO[1]
RAFAEL DRUMMOND RODRIGUES[1]
THIAGO GABRIEL BRITO SOUZA[2]
CHRISTIANO SAMPAIO QUEIROZ[3]

RESUMO
A Disostose Cleidocraniana (DC), também conhecida como Displasia Cleidocraniana (DCC), é uma doença autossômica de caráter dominante, relatada pela primeira vez no século XVIII, sendo descrita em 1897 por Pierre Marie e Paul Sainton, relacionando-a a fatores genéticos. Suas manifestações clínicas apresentam-se através do desenvolvimento tardio de estruturas e defeitos ósseos, anormalidades estomatognáticas e craniofaciais. O diagnóstico baseia-se nas características clínicas e imaginológicas e o tratamento odontológico geralmente é cirúrgico, envolvendo a exodontia de unidades supranumerárias e decíduas, em associação com a abordagem ortodôntica. Este trabalho possui como objetivo, relatar o caso clínico sobre as principais manifestações bucais evidenciadas em uma paciente jovem diagnosticado com Displasia Cleidocraniana, bem como demonstrar a importância do diagnóstico preciso para auxílio no sucesso do tratamento e qualidade de vida do paciente.

UNITERMOS: Disostose cleidocraniana; Hipoplasia de clavícula; Dentes extranumerários.

INTRODUÇÃO:

A Disostose Cleidocraniana (DC), também conhecida como Displasia Cleidocraniana (DCC), é uma doença autossômica de caráter dominante, com prevalência de 1:1.000.000/habitantes, sendo considerada uma patologia genética rara que acomete o tecido ósseo, caracterizada por anomalias congênitas em diversas áreas do corpo, apresentando principalmente manifestações clínicas na estrutura esquelética e cavidade bucal dos indivíduos[1,2].

Relatada pela primeira vez no século XVIII, sendo descrita em 1897 por Pierre Marie e Paul Sainton, relacionando-a a fatores genéticos. Somente no século XX, essa hipótese foi confirmada e aprofundada por Lasker, afirmando ainda que fenômenos externos, durante a gestação, poderiam influenciar no processo de desenvolvimento da doença[1,2,3].

Suas manifestações clínicas apresentam-se através do desenvolvimento tardio de estruturas e defeitos ósseos, anormalidades estomatognáticas e craniofaciais, hipoplasia dos seios paranasais, deformidades morfológicas em maxilas e em mandíbula, a exemplo do processo coronóide e em região de ramo mandibular[2,4,5].

A cavidade bucal e as estruturas estomatognáticas representam uma área do corpo bastante importante para o diagnóstico precoce da DCC, sendo por muitas vezes a região com maiores manifestações clínicas. No âmbito das manifestações bucais referidas, encontram-se: Alterações e anomalias dentárias, prognatismo mandibular e atresia maxilar, aprofundamento palatal, retenção anormal das unidades dentárias decíduas e permanentes, impacção dentária, irrupções dentárias tardias[6,7].

O diagnóstico baseia-se nas características clínicas e imaginológicas[8]. O diagnóstico radiográfico apresenta achados importantes e confiáveis para a confirmação do resultado, podendo demonstrar ausência ou hipoplasia da clavícula, suturas abertas em crânio, presença de dentes supranumerários não irrompidos, presença de fontanelas em idade juvenil[9]. Além disso, a DCC apresenta-se como diagnóstico diferencial para Hidrocefalia, Osteogênese Imperfeita, Síndrome de Gardner e Síndrome de Yunis-Varon[1,4,7].

O tratamento geralmente é cirúrgico, envolvendo a exodontia de unidades supranumerárias e decíduas, em associação com a abordagem ortodôntica ao longo da infância, apresentando

[1] Residente de Cirurgia e Traumatologia Bucomaxilofacial da Universidade Federal da Bahia.
[2] Cirurgião-Dentista.
[3] Preceptor do Serviço de Cirurgia e Traumatologia Bucomaxilofacial da Faculdade de Odontologia da UFBA.

alterações positivas significativas na estética e das funções estomatognaticas[8].

Este trabalho possui como objetivo, relatar o caso clínico sobre as principais manifestações bucais evidenciadas em uma paciente jovem diagnosticado com Displasia Cleidocraniana, bem como demonstrar a importância do diagnóstico preciso para auxílio no sucesso do tratamento e qualidade de vida do paciente.

RELATO DE CASO:

Paciente RMCS, gênero feminino, 57 anos, melanoderma, ASA II, nega alergia medicamentosa, nega uso de medicamentos crônico. Compareceu ao Serviço de Cirurgia e Traumatologia Bucomaxilofacial da Faculdade de Odontologia da Universidade Federal da Bahia com associação as Obras Sociais Irmã Dulce apresentando como queixa principal de dentes retidos, após ter sido avaliada por um cirurgião-dentista para reabilitação oral através de implantes dentários.

Paciente refere ter sido diagnosticada com Disostose Cleidocraniano. Ao exame físico bucomaxilofacial intra-oral notou-se edentulismo parcial em ambas as arcadas dentárias, prótese parcial removível em arcada superior, mordida cruzada posterior lado direito, boa abertura bucal, palato ogival, oclusão estável, higiene oral insatisfatória. Ao exame extra-oral observou-se abaulamento dos ossos do crânio, discreta exoftalmia, hipoplasia do terço médio da face. Figura 1 e 2.

Ao exame radiográfico, Panorâmica, notou-se unidades dentárias inclusas e impactadas em maxila e mandíbula bilateral, e Radiografia de tórax demonstrando hipoplasia clavicular bilateral. Ao exame de imagem, Tomografia de face Cone-Beam, observou-se proximidade das unidades inclusas inferiores com Nervo Alveolar Inferior. Figura 3, 4, 5.

A cirurgia foi programada para o dia 22 de Agosto de 2019, pela equipe de CTBMF UFBA/OSID, no Hospital Santo Antônio. Paciente em decúbito dorsal, intubação naso-traqueal, assepsia e anti-sepsia com clorexidina, aposição dos campos operatórios, instalação de tampão orofaríngeo, infiltração com lidocaína 2% com epinefrina 1:200.000 em região de fundo de vestíbulo maxilar e mandibular bilateral, acesso em fundo de vestíbulo maxilar e mandibular bilateral, osteotomia da maxila e da mandíbula bilateral, acesso as unidades inclusas e impactadas, exodontias das unidades inclusas e impactadas, irrigação copiosa com soro fisiológico 0,9%, suturas por planos com vicryl 4-0, remoção do tampão orofaríngeo e campos operatórios.

Foram prescritos Clavulin 875mg, Dexametasona 04mg, Dipirona 01g para o pós-operatório. Paciente retornou ao ambulatório no sétimo dia pós-operatório com suturas limpas e ocluídas, sem sinais de infecção e/ou deiscência, boa abertura bucal, oclusão estável, higiene oral regular, paciente referiu ausência de hipoestesia em lábio inferior. Figura 6.

Ao exame radiográfico final, Panorâmica, foi possível evidenciar alvéolos em processo de cicatrização óssea e ausências de sinais sugestivos de fratura em ossos da face. Figura 7.

Figura 1. Vista frontal da face.

Figura 2- Vista frontal da oclusão.

Figura 3. Radiografia panorâmica inicial.

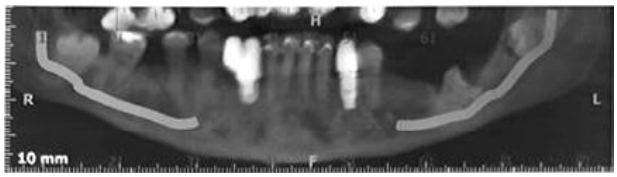

Figura 4- Corte da Tomografia Computadorizada evidenciando proximidade das unidades inclusas com Nervo Alveolar Inferior.

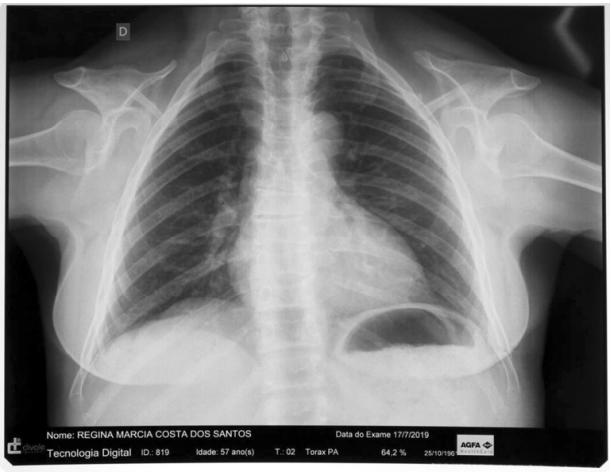

Figura 5- Radiografia demonstrando hipoplasia clavicular bilateral.

Figura 6. Vista da oclusão no pós-operatório.

Figura 7. Radiografia panorâmica após procedimentos cirúrgicos.

DISCUSSÃO:

Indivíduos portadores da Displasia Cleidocraniana possuem retenção prolongada da dentição decídua e apresentam irrupção tardia da dentição permanente[10]. A tríade patognomônica consiste em agnesia ou hipolasia clavicular, mal fechamento ou retardado no fechamento das suturas sagitais do crânio e a presença de elementos dentários supranumerários[1]. Além disso, a baixa estatura, a hipoplasia dos ossos próprios do nariz, arco zigomático e ossos lacrimais, hipertelorismo e exoftalmia apresentam-se como características da síndrome[5].

Anomalias radiculares, arqueamento e estreitamento do palato puro, presença de fissuras palatinas, a não união da sínfise mandibular, ausência de cemento celular radicular, maloclusão dentária e presença de cistos odontogênicos são características clínicas presentes em meio intrabucal. Este último, relatado pela primeira por Oatis et al. em 1975, possui poucos casos documentados na literatura[7,11]. Assim como na literatura, a paciente do caso clínico aqui mostrado, apresenta maloclusão, presença de dentição supranumerária e dentição impactada.

Os exames de imagem, a exemplo de radiografias da face e das porções superiores e inferiores do corpo, funcionam como meios de obtenção importantes para o diagnóstico final. Dentre os exames complementares mais utilizados, encontram-se as radiografias panorâmicas, radiografia para o tórax, além do uso de telerradiografias e tomografias computadorizadas[1]. Raio X de Toráx e Radiografia Panorâmica fora utilizados no caso relatado.

O tratamento e a minimização das complicações bucais são relatados através da exodontia de unidades supranumerárias, remoção de lesões patológicas, uso de aparelhos ortodônticos e reabilitação oral através de próteses e implantes dentários. O autotransplante das unidades dentárias impactadas associada a movimentação ortodôntica, também é uma alternativa para o tratamento[1,8,9,12,13]. No caso clínico descrito, optou-se pela exodontia das unidades supranumerárias e instalação de implantes dentários.

CONSIDERAÇÕES FINAIS:

O Cirurgião-Dentista e a Odontologia possuem importância clara e específica nestes casos, sendo por muitas vezes, os fatores e manifestações presentes no sistema estomatognático funcional e estético, como os principais motivos da busca por um diagnóstico e tratamento. O sucesso da abordagem depende do trabalho e interação interdisciplinar na área.

ABSTRACT

Cleidocranial Dysostosis (CD), also known as Cleidocranial Dysplasia (DCC), is an autosomal dominant disease, first reported in the 18th century, being described in 1897 by Pierre Marie and Paul Sainton, relating it to genetic factors. Its clinical

manifestations appear through the late development of bone structures and defects, stomatognathic and craniofacial abnormalities. The diagnosis is based on clinical and imaging characteristics and dental treatment is usually surgical, involving the extraction of supernumerary and deciduous units, in association with the orthodontic approach. This work aims to report the clinical case about the main oral manifestations evidenced in a young patient diagnosed with Cleidocranial Dysplasia, as well as to demonstrate the importance of accurate diagnosis to aid in the success of the treatment and quality of life of the patient.

UNITERMS: Cleidocranial dysostosis; Clavicle hypoplasia; Extranumerary teeth.

REFERÊNCIAS:

01. Santos, Rennan Luiz Oliveira dos et al.Abordagem cirúrgica em paciente portador da disostose cleidocraniana. Rev. cir. traumatol. buco-maxilo-fac. [online]. 2016, vol.16, n.3, pp. 40-43. ISSN 1808-5210.
02. Lee, C.; Jung, H-Sup.; Baek, J-A.; Leem, D.Ho.; Ko, S-O Manifestation and treatment in a cleidocranial dysplasia patient with a RUNX2 (T420I) mutation. Maxillofacial Plastic and Reconstructive Surgery 37(1): 41 2015 https://eurekamag.com/research/058/266/058266909.php
03. Chudan Poma A, Jamshir D, Valentini L, Scarola R, Fantasia E, Pompeo E. ORAL FEATURES AND ORTHODONTIC TREATMENTS IN SUBJECTS WITH CLEIDOCRANIAL DISPLASYA: a review. WebmedCentral ORTHODONTICS 2019;10(2):WMC005550
04. Hwang SM, Park B, Hwang MK, Kim MW, Lee JS. Aesthetic Facial Correction of Cleidocranial Dysplasia. Arch Craniofac Surg. 2016;17(2):82–85. doi:10.7181/acfs.2016.17.2.82
05. Machado, Cíntia de Vasconcellos; PASTOR, Iandira Maria Oliveira and ROCHA, Maria Celina Barreiros Siquara da.Características clínicas e radiográficas da displasia cleidocraniana: relato de caso. RFO UPF [online]. 2010, vol.15, n.3, pp. 302-306. ISSN 1413-4012.
06. Costa, M.S., Souza, R.C., Silvestri, S., Carvalho, A.P., Cóvos, T.G., & Imparato, J.C. (2017). Initial approach in cleidocranial dysplasia: the role of Pediatric Dentistry. doi: 10.18363/rbo.v74n3.p.246
07. Catunda, Ivson Souza et al. Manifestações maxilomandibulares de interesse odontológico nos pacientes portadores de displasia cleidocraniana. Relato de um caso clínico. Rev. cir. traumatol. buco-maxilo-fac. [online]. 2013, vol.13, n.3, pp. 25-30. ISSN 1808-5210.
08. Impellizzeri A, Midulla G, Romeo U, La Monaca C, Barbato E, Galluccio G. Delayed Eruption of Permanent Dentition and Maxillary Contraction in Patients with Cleidocranial Dysplasia: Review and Report of a Family. Int J Dent. 2018 Jul 4;2018:6591414. doi: 10.1155/2018/6591414. PMID: 30123273; PMCID: PMC6079435.
09. Choudhary SH, Kale LM, Mishra SS, Zaidi NS. Clinical and radiological spectrum of cleidocranial dysplasia: A rare case report. J Indian Acad Oral Med Radiol 2017;29:231-4
10. Pereira CM, Alves VF, Gasparetto PF, Souza RCN, de Lucena Botelho T. Cleidocranial dysplasia associated with the dentigerous cyst: review of the literature and report of the clinical case. J Health Sci Inst. 2010;28(2):137-139
11. Sivan MP, Jayakumar K, Jayalakshmi PS, Sruthi N. Classic case of cleidocranial dysplasia with an infected mandibular cyst. Int J Case Rep Images 2017;8(): International Journal of Case Reports and Images, Vol. 8 No. 4, April 2017. ISSN – [0976-3198]
12. Larissa Ramos Xavier Coutinho NASCIMENTO1 Edson Castilho GOUVEA2 Diogo da Silva P. R. COUTO3. Severa Impactação De Canino Superior: Relato De Caso. Revista Odontológica de Araçatuba, v.37, n.3, p. 15-19, Setembro/Dezembro, 2016
13. Antônio Augusto Ferreira CARVALHO1 Michel Saad NETO2 João Batista VIEIRA3. Avaliação Radiográfica Da Posição De Terceiros Molares. Comparação Entre Radiografias Panorâmicas E Periapicais. Revista Odontológica De Araçatuba, V.28, N.3, P. 42-45, Setembro/Dezembro, 2007

ENDEREÇO PARA CORRESPONDÊNCIA
ANDRESSA TEIXEIRA MARTINIANO DA ROCHA
[UNIVERSIDADE FEDERAL DA BAHIA]
RUA NOSSA SENHORA RO RESGATE, RESGATE, CEP: 41152000, SALVADOR, BAHIA
E-mail: andressa_tmr@hotmail.com