AVALIAÇÃO DO PREENCHIMENTO DE CANAIS RADICULARES COMPARANDO A TÉCNICA MANUAL COM MCSPADDEN COM O USO DE CONE ÚNICO DO SISTEMA PROTAPER UNIVERSAL

EVALUATION OF RADICLE CHANNEL FILLING COMPARING MANUAL TECHNIQUE WITH MCSPADDEN WITH THE USE OF THE UNIVERSAL PROTAPER SYSTEM SINGLE CONE

NATHAN GAMBA[1]
MARIÁ CORTINA BELLAN[2]
RUBIA DA ROCHA VIEIRA[3]
ADRIANO BRUZZA[4]
MARÍLIA PAULUS[5]

RESUMO

Para o sucesso no tratamento endodôntico é necessário a limpeza e modelagem dos condutos radiculares. Para isso, utilizam-se algumas técnicas de preparo dos canais com o intuito de remover o conteúdo patológico, visando sanar o canal radicular. Após um preparo cuidadoso e preciso, a obturação que acompanha a técnica escolhida deve apresentar um selamento adequado e preencher o sistema radicular com a finalidade de substituir o conteúdo natural ou patológico dos condutos por materiais inertes tolerados pelos tecidos periapicais. Com isso, o objetivo deste estudo *in vitro* foi avaliar por meio de radiografia digital, a qualidade de preenchimento de canais simulados retos quando os mesmos foram preparados manualmente e obturados utilizando condensação lateral e Mcsppaden e preparados com o sistema rotatório e obturados com a técnica de cone único. Para este estudo foram utilizados 20 blocos de canais radiculares simulados retos com comprimento de 21 mm. Estes blocos foram divididos em terços (cervical, médio e apical) em dois grupos que foram avaliados como ruim, bom e muito bom, onde foram obturados de duas formas diferentes, um grupo utilizando a técnica da condensação lateral mais emprego de Mcspadden e no outro grupo obturação com cone único após o preparo com o sistema mecanizado Protaper Universal. Os dados foram submetidos ao teste Qui-quadrado de Person e Teste Exato de Fisher com nível de significância de 95%. Os resultados obtidos apresentaram diferença significativas entre os terços obturados com as duas técnicas. Pode-se concluir, considerando a metodologia empregada e os resultados obtidos, que há diferença entre as duas técnicas obturadoras em relação a qualidade de preenchimento dos canais radiculares.

UNITERMOS: Obturação. Endodontia. Cimento.

INTRODUÇÃO

Para o sucesso do tratamento endodôntico é necessário a limpeza e modelagem dos condutos radiculares a fim de eliminar o maior número possível de bactérias dos canais radiculares. Para isso, a utilização de diversas técnicas de preparo do canal radicular vem sendo utilizadas ao longo da evolução dos estudos focados na endodontia[1]. Além de um preparo de qualidade, a obturação que acompanha a técnica escolhida deve apresentar um selamento apical adequado e preencher o sistema radicular com a finalidade de substituir o conteúdo natural ou patológico dos condutos por materiais inertes tolerados pelos tecidos periapicais,[1,2] obtendo assim proteção aos canais evitando insucesso na terapia endodôntica [2].

[1] Cirurgião dentista formado pelo Centro Universitário da Serra Gaúcha – FSG – Caxias do Sul, Rio Grande do Sul, Brasil.
[2] Professora Ms da disciplina de Prótese dentária do curso de odontologia do Centro Universitário da Serra Gaúcha – FSG – Caxias do Sul, Rio Grande do Sul, Brasil.
[3] Professora Dra da disciplina de Endodontia da Universidade Feevale, Novo Hamburgo, Rio Grande do Sul, Brasil.
[4] Mestre em Medicina Veterinária. Universidade Federal do Rio Grande do Sul – UFRGS, Porto Alegre, Rio Grande do Sul, Brasil.
[5] Professora Dra da disciplina de Prótese dentária do curso de odontologia do Centro Universitário da Serra Gaúcha – FSG – Caxias do Sul, Rio Grande do Sul, Brasil.

A obturação utilizando cimentos endodônticos e cones de guta-percha são as mais utilizadas no vedamento dos canais radiculares.[3] A guta-percha é um polímero, retirado de árvores encontrada em duas formas, alfa e beta. A maior parte dos cones de guta-percha são na forma beta, pois é mais estável e flexível à temperatura ambiente. Já a forma alfa, é mais frágil à temperatura ambiente, tornando-se mais adesiva e pegajosa quando aquecida.[4,5] A condensação lateral segue sendo a técnica de obturação mais utilizada na endodontia, porém surgiram outras técnicas alternativas a condensação lateral onde o objetivo visa aumentar a qualidade de preenchimento dos canais e como auxilio a condensação lateral a utilização de condensador de guta-percha Mcspadden é usada com a finalidade de termoplastificar a guta-percha[6].

Tanto a técnica de termoplastificação da guta-percha utilizando Mcspadden e a técnica de cone único visam um melhor selamento tridimensional dos canais radiculares[6]. Assim como a técnica manual, os sistemas rotatórios e reciprocantes estão cada vez mais sendo utilizados na endodontia proporcionando mais agilidade ao tratamento não só pela praticidade do preparo, mas também por precederem a técnica de obturação utilizando cone único[6].

O sistema rotatório ProTaper Universal (Dentsply Maillefer, Ballaigues, Suíça) será utilizado neste estudo, este sistema apresenta uma secção transversal triangular convexa, ponta inativa e arestas com múltiplas conicidades e consiste em três instrumentos de modelagem e três instrumentos de acabamento. Os instrumentos rotatórios em níquel-titânio (NiTi) evoluíram no mercado da endodontia, possibilitando obter preparos em canais curvos em um tempo menor que os instrumentos manuais[7].

Outras propriedades encontradas nas limas de NiTi são, a flexibilidade, maior resistência à fratura, menor fadiga pelo operador, melhor eficiência de corte, maior conservação da estrutura dentária e maior resistência à corrosão, quando comparada com as limas de aço inoxidável[8,9]. Por apresentarem as características, os instrumentos rotatórios de níquel titânio revolucionaram o tratamento do canal radicular por diminuírem os erros na instrumentação do conduto. Esses sistemas diferenciam-se uns dos outros no desenho das lâminas de corte, ângulo da hélice, tamanho da ponta, grau de inclinação e na conicidade das suas limas[10].

Com isso, o objetivo desse estudo *in vitro* foi avaliar através da radiografia digital, a qualidade de preenchimento de canais simulados retos quando comparadas duas técnicas, no primeiro grupo os canais foram preparados manualmente e obturados utilizando condensação lateral e Mcsppaden e no segundo grupo, os canais simulados foram preparados com o sistema rotatório Protaper Universal e obturados com a técnica de cone único.

MATERIAIS E MÉTODOS

O presente estudo analisou a qualidade de preenchimento dos canais radiculares com guta-percha e cimento utilizando 20 blocos de canais radiculares simulados retos com comprimento de 21mm. Todos os 20 canais simulados foram preparados por um único operador. Os primeiros 10 blocos foram preparados utilizando as limas manuais tipo K File (Dentsply Maillefer, Ballaigues, Suíça) de primeira série com a técnica coroa-ápice, com os blocos padronizados até a lima #35 e como substância química auxiliar foi utilizado o hipoclorito de sódio 2,5%. Os blocos foram obturados através da técnica de condensação lateral, onde foram utilizados os cones de guta percha da marca Tanari, cones acessórios e cimento Sealer Plus (MK Life) e foi utilizado o condensador de Mcspadden.

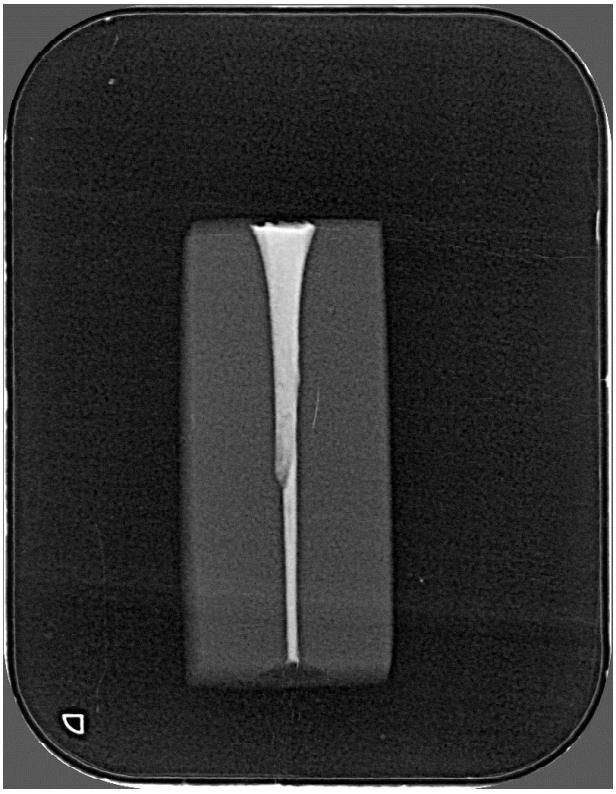

Figura 1. Radiografia do canal simulado obturado com condensação lateral e uso de Mcspadden

Os outros 10 blocos tiveram seu preparo utilizando as limas do sistema rotatório Protaper Universal (Dentsply Maillefer, Ballaigues, Suíça) onde o motor utilizado foi o X smart Plus (Dentsply Maillefer, Ballaigues, Suíça) e o canal foi obturado com um único cone e cimento Sealer Plus (MK Life), utilizando a técnica de condensação lateral.

Após a obturação dos canais, os blocos foram analisados através de escores quanto ao preenchimento dos canais simulados, através da radiografia digital.

Após a obturação dos canais simulados, três avaliadores analisaram a qualidade de preenchimento dos dois grupos por meio de radiografias digitais realizadas através do sensor VistaScan Mini Easy (Durr, Bietigheim-Bissingen, Germany) com tempo de exposição de 0,25 segundos e altura do cabeçote de disparo de 25 cm para todos os blocos e classificados como: Ruim – falha no preenchimento do canal, Bom – leve falha no preenchimento do canal e Muito bom – canal sem espaços (totalmente preenchido com guta percha e cimento).

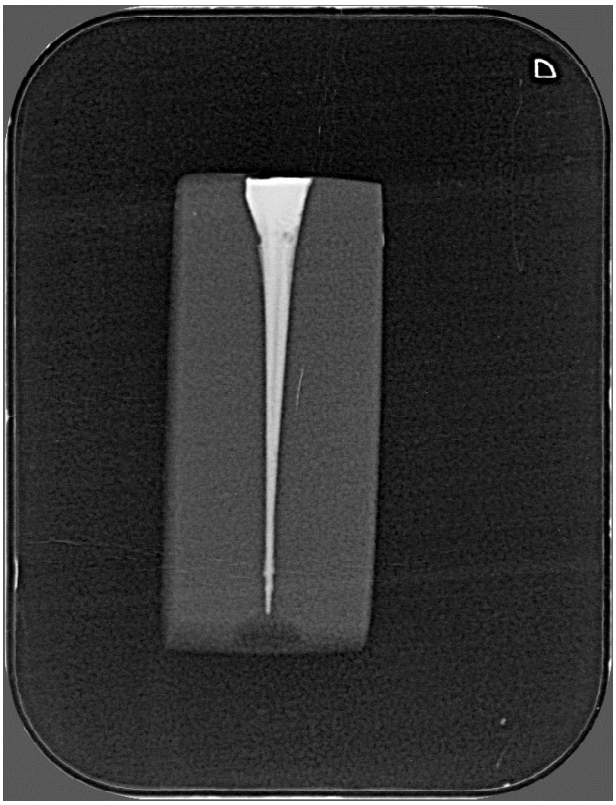

Figura 2. Imagem radiográfica do canal simulado obturado com cone único Protaper Universal mais condensação lateral

Os dados obtidos foram tabulados em uma tabela no programa Microsoft Office Excel e exportados para o Software através do IBM SSPS versão 21 e foram submetidos ao teste Qui-Quadrado de Person e Teste Exato de Fisher ao nível de significância de 95%. Para este estudo, os critérios de inclusão foram blocos de canais radiculares simulados retos de 21 mm e os critérios de exclusão foram blocos de canais radiculares simulados curvos.

RESULTADOS

Tabela 1- Avaliação da qualidade de obturação do terço cervical entre os grupos.

QUALIDADE DA OBTURAÇÃO	GRUPO 1 n (%)	GRUPO 2 n (%)	p VALOR
BOA	3 (30)	4 (40)	
MUITO BOA	**7 (70)**	2 (20)	**0,030***
RUIM	0 (0)	**4 (40)**	

*Teste do Qui-quadrado de Pearson e Teste exato de Fisher . *Resultado estatisticamente significativo (nível de significância de p<0,05).*

Tebla 2- Avaliação da qualidade de obturação do terço médio entre os grupos.

QUALIDADE DA OBTURAÇÃO	GRUPO 1 n (%)	GRUPO 2 n (%)	p VALOR
BOA	4 (40)	1 (10)	
MUITO BOA	3 (30)	**9 (90)**	**0,027***
RUIM	**3 (30)**	0 (0)	

*Teste do Qui-quadrado de Pearson e Teste exato de Fisher . *Resultado estatisticamente significativo (nível de significância de p<0,05).*

TABELA 3- Avaliação da qualidade de obturação do terço apical entre os grupos.

QUALIDADE DA OBTURAÇÃO	GRUPO 1 n (%)	GRUPO 2 n (%)	p VALOR
BOA	1 (10)	**7 (70)**	
MUITO BOA	**9 (90)**	3 (30)	**0,020***
RUIM	0 (0)	0 (0)	

*Teste do Qui-quadrado de Pearson e Teste exato de Fisher . *Resultado estatisticamente significativo (nível de significância de p<0,05).*

Os resultados deste estudo foram analisados através do Teste Qui-quadrado de Person e Teste Exato de Fisher, através do software SPSS VERSÃO 21. Conforme mostra na Tabela 1 observou-se no terço cervical que o grupo 1 (G1- obturados com a técnica da condensação lateral com cones Tanari e mcspadden), apresentou diferença estatisticamente significativa em relação ao grupo 2 (G2 – obturação com cone único), o G1 apresentou uma qualidade muito boa em relação ao grupo 2 que apresentou uma qualidade boa na região cervical (p = 0,030). Com relação ao terço médio, ilustrado na tabela 2 o grupo 1 (G1- obturados com os cones Tanari e mcspadden), apresentou uma obturação ruim e no grupo 2 (G2 – obturação com cone único) apresentou uma obturação muito boa, (p = 0,027) conforme mostra, apresentando diferença estatisticamente significa entre os dois grupos. Na tabela 3, os

resultados mostraram que no terço apical, o grupo 1, mostrou um resultado muito bom e o grupo 2 apresentou um resultado bom no terço apical. Com isso, pode-se observar que o grupo 1 (G1) apresentou um melhor resultado na qualidade de obturação dos canais nos terços cervical e apical e o grupo 2 (G2) apresentou uma melhor qualidade de preenchimento do canal radicular no terço médio.

DISCUSSÃO

A obturação dos canais radiculares é a última etapa do tratamento endodôntico, onde o sucesso clínico depende da completa desinfecção e preenchimento dos canais radiculares, com materiais biocompatíveis ocupando todo espaço antes ocupado pelo órgão pulpar. As técnicas obturadoras têm como objetivo principal, selar o conduto radicular prevenindo a proliferação de bactérias que poderiam causar a reinfecção dos condutos radiculares.[11] Neste estudo duas técnicas de obturação foram avaliadas em terços, através da radiografia digital.

Em um estudo realizado por FRACASSI et al., (2010) e FERREIRA et al., (2010),[12,13], os autores compararam três técnicas de obturação utilizando 60 dentes unirradiculares cortados transversalmente e avaliados pelo programa Image Tool 3.0, onde avaliaram suas capacidades de preenchimento. As técnicas foram Condensação lateral, Híbrida de Tagger e Compressão vertical hidráulica. A avaliação dos resultados evidenciou que a técnica híbrida de Tagger foi superior às demais na capacidade de preenchimento do conduto radicular[13].

A partir destes achados, observou-se que a técnica híbrida de Tagger proporciona considerável índice de sucesso quando comparada a outras por agregar as qualidades da condensação lateral e termoplastificação com Mcspadden. Estes achados vão de encontro com o presente estudo, pois como podemos observar nos resultados, a utilização de Mcspadden (G1) fez com que os terços apicais e cervicais mostraram um preenchimento muito bom, o que justifica a anatomia dos canais radiculares e que a qualidade do preenchimento tem um importante papel no prognóstico da terapia endodôntica[14].

Já no terço médio, os blocos de canais simulados do grupo G1 apresentaram um preenchimento ruim, isso possivelmente se deve a falta de domínio da técnica exercida pelo operador, deixando degraus onde, mesmo com a termoplastificação, a guta-percha não conseguiu escoar por completo[15].

Outro estudo comparou o grau de infiltração da técnica de condensação lateral e híbrida de Tagger utilizando corante azul de metileno e foi verificado certo grau de infiltração em ambas as técnicas, sem diferença significativa entre elas. Porém, alguns pesquisadores indicam as técnicas termoplastificadas, explicando sua utilização por avaliarem que a adaptação da guta percha à parede dentinária é mais consistente, da mais homogeneidade a massa obturadora, e bom vedamento apical[16].

Como citado anteriormente, a qualidade do preenchimento dos canais radiculares utilizando a técnica da condensação lateral mais Mcspadden (G1) apresentou nos terços apicais e cervicais resultados muito bons. Assim como o estudo realizado por CARVALHO et al., 1996, relata que um preenchimento adequado diminuirá o risco de infiltrações e possíveis falhas na terapia endodôntica.

O grupo 2 (G2) teve sua obturação realizado por cone único. Precedente a esta obturação, foi utilizado sistema mecanizado que visa um preparo mais ágil, fadigando menos o operador e de maior qualidade do que as técnicas manuais utilizando limas de aço inoxidável. O sistema rotatório ProTaper Universal (Dentsply Maillefer, Ballaigues, Suíça) é um dos sistemas mecanizados ainda mais utilizados na terapia endodôntica[17].

Finalizado o processo de preparação do conduto radicular com o sistema endodôntico mecanizado, dá-se inicio a obturação com cone único de guta-percha. A escolha do cone é feita a partir do último instrumento utilizado no preparo do canal radicular, ou seja, o cone terá o mesmo tamanho e diâmetro da última lima trabalhada no conduto. Este aspecto gera melhor adaptação as paredes dentinárias evitando infiltração e proliferação de bactérias[18,19,20,21].

Essas evidencias ditas pelos pesquisadores anteriores corroboram com os achados encontrados no grupo 2 (G2) deste estudo, onde o terço cervical e apical foram bom e o terço médio apresentou preenchimento muito bom do conduto radicular. Este fato acontece devido à associação das técnicas de cone único e condensação lateral feita para melhor preenchimento do canal radicular.

Estudos recentes indicam que a utilização do cone único associado ao cimento e a cones acessórios mostra um adequado preenchimento dos canais radiculares[6]. Ao contrário do G1, o G2 não apresentou, em nenhum terço dos canais simulados, média para resultado ruim. Seu terço apical e cervical foram bons, enquanto seu ultimo terço apresentou resultado muito bom, o que vai de encontro com o que é dito por MICHELOTTO et al., (2015)[6].

Além de ser uma técnica que demanda menos tempo no preparo e também na obturação,[19] a técnica do cone único mostra-se segura em relação ao preenchimento radicular, já que obteve bons resultados nos terços apicais e cervicais, e muito bom no terço médio.

CONCLUSÃO

Considerando a metodologia empregada e os resultados obtidos, pode-se concluir que há diferença entre as duas técnicas obturadoras em relação a qualidade de preenchimento dos canais radiculares:

·No terço cervical e apical, o Grupo 1 obteve melhores resultados: muito bom; enquanto o Grupo 2 apresentou resultado bom

·No terço médio, o Grupo 2 obteve melhores resultados: muito bom; enquanto o Grupo 1 apresentou resultado ruim.

ABSTRACT

Successful endodontic treatment requires cleaning and shaping of the root ducts. For this, some techniques of canal preparation are used in order to remove the pathological content, aiming to remedy the root canal. After careful and accurate preparation, the obturation accompanying the chosen technique must be properly sealed and fill the root system in order to replace the natural or pathological contents of the ducts with inert materials tolerated by the periapical tissues.Thus, the aim of this in vitro study was to evaluate by digital radiography the quality of filling of straight simulated channels when they were manually prepared and filled using lateral condensation and Mcsppaden and prepared with the rotary system and filled with the technique of single cone. For this study 20 blocks of simulated straight root canals with a length of 21 mm were used. These blocks were divided into thirds (cervical, middle and apical) into two groups that were evaluated as bad, good and very good, where they were filled in two different ways, one using the lateral condensation technique plus Mcspadden's and the other single cone obturation group after preparation with the Protaper Universal mechanized system. Data were submitted to Person Chi-square test and Fisher Exact Test with a significance level of 95%. The obtained results showed significant difference between the thirds filled with the two techniques. It can be concluded, considering the methodology employed and the results obtained, that there is a difference between the two obturator techniques in relation to the filling quality of the root canals.

UNITERMS: Obturation. Endodontic. Cement.

REFERÊNCIAS

1 - Bueno, R. Manual de Endodoncia. Parte 2. História de la Endodoncia. Rev Oper Dent Endod. 2006, 5, p. 21.

2 - Shetty, Krishna et al. In vitro interrelationship between apical fill and apical leakage using three different obturation techniques. Ajman: Department of Restorative Dentistry, Ajman University, 2018.

3 - Schilder, H. Filling root canals in three dimensions. Dent Clin North Am., 2006.

4 - Conceição, B.M et al. Um material alternativo à base de SBS para substituir a guta-percha no tratamento endodôntico. São Carlos: Polímeros Ciência e Tecnologia.2012, 22(4), p.352-356.

5 - Tanomaru J.M et al. Evaluation of the Thermoplasticity of Different Gutta-Percha Cones and the TC System. Bauru: Journal of Applied Oral Science, 2007, 15.

6 - Michelotto, André Luíz et al. Penetration of a resin-based filling material into lateral root canals and quality of obturation by different techniques. São Paulo: Brazil Oral Res. 2015, 29.

7 - Schäfer, E et al. Comparative study on the shaping ability and cleaning efficiency of rotary two instruments: part 2. Cleaning effectiveness and shaping ability in severely curved root canals of extracted teeth. Int Endod J. 2006.

8 - Inan U et al. Deformation and fracture of two rotary nickel-titanium instruments after clinical use. J Endod, 2009.

9 - Kell, Azarpazhooh et al. Torsional profiles of new and used 20/.06 GT Series X and GT rotary endodontic instruments. J Endod, 2009.

10 - Aguiar CM et al. Radiological evaluation of the morphological changes of root canals shaped with ProTaper for hand use and the ProTaper and RaCe rotary instruments. Aust Endod J, 2008.

11 - Bustamante, R. L.; Reitz, R. Uso do guttaflow na obturação dos canais radiculares. 2008.Trabalho de Conclusão de Curso (Especialização em Endodontia) - Universidade Federal de Santa Catarina, Florianópolis.

12 - Ferreira, M.C et al., Análise da Capacidade de preenchimento de canais radiculares com guta-percha promovida por três diferentes técnicas de obturação de canais radiculares. Joinville: Rsbo, 2010, 8(1), p. 19-26.

13 - Fracassi, Larissa Dantas et al. Comparação radiográfica do preenchimento do canal radicular de dentes obturados por diferentes técnicas endodônticas. Porto Alegre: Rev Gaúcha Odontol. 2010, 58(2), p. 173-179.

14 - Morfis A, Sylarass SN. Study of the apices of human permanent teeth with the use of a scanning electron microscope. Oral Surg, Oral Med, Oral Pathol, 1994.

15 - Occhi, I.G.et al., Avaliação de sucesso e insucesso dos tratamentos endodônticos realizados na clínica odontológica da UNIPAR. UNINGÁ Review, 2011.

16 - Carvalho, E. et al, Avaliação do selamento apical em dentes obturados pela técnica da condensação lateral híbrida, de Tagger e Thermafil. Salvaro: R. Ci. Méd. biol.2006, 5.

17 - Drago, Maraina; Pereira, R. Instrumentos Rotatórios Protaper® Universal. Vitória: Revista Brasileira de Pesquisa em Saúde.2012, 14(2): 78-82.
18 - Damasceno, João Luíz Néri et al., Estudo comparativo do selamento apical em canais radiculares obturados pelas técnicas cone único Protaper e termoplástico sistema TC. Porto Alegre: RGO.2008, 56(4) : 417-422.
19 - Prado et al, Influência da técnica de obturação cone único sobre a qualidade do selamento radicular Maringá. Rev. UNINGÁ. 56, 2019.
20 - Uezu MKN, Nabeshima CK, Britto MLB. Comparação do remanescente de material obturador nos diferentes terços do canal radicular após o uso de desobturadores ProTaper. Revista de Odontologia UNESP 2010, 39(6): 332-335.
21 - Gomes BPFA, Ferraz CCR, Carvalho KC, Teixeira FB, Zaia AA, Souza-Filho FJ. Desinfecção química de cones de guta-percha por diferentes concentrações de NaOCl. Rev APCD 2001; 55(1):27-31.

ENDEREÇO PARA CORRESPONDÊNCIA
PROF. DRA. MARÍLIA PAULUS
Centro Universitário da Serra Gaúcha
Departamento de Prótese Dentária.
Rua Os Dezoito do Forte, 2366, CEP 95020-472
Caxias do Sul - RS
E-mail: mariliapaulus@hotmail.com