REABILITAÇÃO PRÓTETICA CONVENCIONAL APÓS REMOÇÃO CIRÚRGICA DE HIPERPLASIA FIBROSA: RELATO DE CASO

CONVENTIONAL PROSTHETIC REHABILITATION AFTER SURGICAL REMOVAL OF FIBROUS HYPERPLASIA: CASE REPORT

THIAGO VINICIUS MONTEIRO DA SILVA **SANTOS**[1]
FRANKLIN BARBOSA DA **SILVA**[2]
FELIPE MUNIZ **AGUIAR**[3]
JEFFERSON PIRES DA **SILVA JÚNIOR**[4]
ALINE TORRES DE **OLIVEIRA**[4]

RESUMO

O uso de próteses mal adaptadas pode ocasionar o surgimento de processos proliferativos não neoplásicos. A hiperplasia fibrosa inflamatória (HFI) é uma lesão benigna, proveniente de reação hiperplásica do tecido conjuntivo fibroso em resposta às injúrias crônicas de baixa intensidade. O objetivo do presente trabalho é relatar um caso clínico sobre remoção cirúrgica de HFI, seguida de reabilitação oral com próteses removíveis. Paciente de 75 anos do sexo masculino relatou que gostaria de fazer a troca da sua prótese, pois a mesma estava fraturada. Ao exame clínico intra-oral constatou-se que suas próteses possuíam higienização precária, e, a superior, possuía uma borda cortante que causou uma lesão hiperplásica na região de fundo de vestíbulo anterior. Quanto ao aspecto clínico, apresentava-se com consistência fibrosa e firme à palpação, de coloração semelhante a mucosa e assintomática. O plano de tratamento proposto foi reembasamento da prótese antiga com resina Soft Confort (Dencril, Brasil) eliminando as áreas que traumatizavam a mucosa, cirurgia pré-protética para a remoção da HFI, exame histopatológico e a confecção de novas próteses, sendo a superior prótese total convencional e a inferior prótese parcial removível. Observa-se a importância no cuidado do planejamento reabilitador protético dos pacientes, pois, como foi descrito neste caso, em algumas situações pode haver necessidade de lançarmos mão de diversas modalidades de tratamento prévias à reabilitação.

UNITERMOS: Prótese Total, Reabilitação Bucal, Hiperplasia.

INTRODUÇÃO

A prótese dentária tem por finalidade restabelecer a função e estética do paciente, reparando o sistema estomatognático, bem como, auxiliando na preservação e restauração da saúde dos dentes remanescentes e tecidos orais.[3,7] O edentulismo é uma situação comum que frequentemente afeta os pacientes idosos, mostrando um histórico cultural da odontologia no Brasil, onde há a prevalência de tratamento curativo, em detrimento do preventivo.[1,11] Esta situação se correlaciona com a autoestima e qualidade de vida desses indivíduos, podendo levar a danos de ordem mastigatória, fonética, nutricional, estética, psicológica e social.[1,10] Segundo dados fornecidos pelo SB Brasil 2010, mais de 3 milhões de idosos necessitam de prótese total e outros 4 milhões precisam da prótese parcial.[13,20]

Para obter-se longevidade do tratamento protético e prevenção de patologias bucais é necessária uma avaliação intra e extraoral, bem como a higienização correta e visitas periódicas aos serviços de saúde bucal.[10] Vale salientar a importância das consultas de controle a fim de verificar possíveis alterações na prótese e mudanças na mucosa oral.[2,22] Isto é necessário considerando que as avaliações da capacidade mastigatória e

1 Graduado em Odontologia, Universidade Nilton Lins.
2 Doutor em Saúde Pública. Especialista em Prótese Dentária. Professor de Prótese Total, Curso de Odontologia, Universidade Nilton Lins. Fundador da Reabiliga, Universidade Nilton Lins.
3 Especialista em Cirurgia e Traumatologia Buco-maxilo-facial. Professor de Estágio em Cirurgia Bucal I, Curso de Odontologia, Universidade Nilton Lins.
4 Acadêmico de Odontologia, Universidade Nilton Lins. Membro da Reabiliga, Universidade Nilton Lins.

tecidos bucais promovem uma melhor qualidade de vida no que se refere ao bem-estar da sua saúde bucal.[2,8,14] Os aparelhos reabilitadores precisam ser bem acabados, caso contrário trarão danos ao usuário, podendo chegar a iniciar processos proliferativos não neoplásicos.[7]

A hiperplasia fibrosa inflamatória (HFI) ou hiperplasia fibrosa traumática (HFT) é uma lesão benigna, designada como um processo inflamatório da mucosa proveniente de reação hiperplásica do tecido conjuntivo fibroso em resposta às injúrias crônicas de baixa intensidade,[5] a HFI foi a lesão mais frequentemente encontrada em pacientes na sexta década de vida,[4] comumente observada na região anterior da maxila e mandíbula em fundo de sulco vestibular.[2,14] Clinicamente apresenta-se como uma massa tumoral de tamanho variado e de cor semelhante da mucosa adjacente, geralmente assintomática, consistência firme ou flácida, e, podendo em alguns casos gerar quadro de halitose.[7,17] Estas características tornam impossível o uso de próteses, havendo uma correlação com a má higienização bucal e das próteses,[6,17,23] por esse motivo é necessário tratar o paciente e o seu organismo com relação ao sintoma traumático previamente à confecção de novas próteses.[4]

A partir do diagnóstico clínico, a remoção cirúrgica é considerada tratamento de primeira escolha, mesmo com a suspeita diagnóstica clara deve haver confirmação por meio da realização de exame histopatológico.[18] Apesar da HFI ser o resultado mais expressivo desse tipo de alteração, há a possibilidade do diagnóstico apresentar-se como mucocele, fibroma, granuloma piogênico ou tumores de glândulas salivares.[2,10] É possível ainda a potencial malignização das células do HFI, caso haja distúrbio na maturação das mesmas, denominado displasia epitelial.[2] Além do tratamento cirúrgico, recomenda-se no período transitório de reabilitação que se faça adequação da prótese antiga usada pelo paciente, neste sentido, o emprego de resina do tipo Soft Confort para reembasamento age como absorventes de impactos, reduzindo e distribuindo as cargas mastigatórias para os tecidos adjacentes às próteses, seu uso oferece mais conforto ao paciente e tem sido indicado para reembasar próteses totais e parciais removíveis.[13,156,21]

O objetivo do presente trabalho é relatar um caso clínico de remoção cirúrgica de hiperplasia fibrosa inflamatória para confecção de prótese total superior convencional e prótese parcial removível inferior.

RELATO DE CASO

Paciente O.M.S. de 75 anos, sexo masculino, compareceu à clínica de prótese dentária da Universidade Nilton Lins, relatando que fazia uso prolongado de suas próteses, há aproximadamente 7 anos. Apresentou como queixas principais insatisfação com seu sorriso, devido fratura dos dentes de sua prótese, e, que durante o uso a gengiva doía. No exame clínico extra-oral não apresentou nenhuma alteração, no entanto, no intra-oral constatou-se que uma de suas próteses possuía higienização precária e estava fraturada, apresentando uma borda cortante, causando-lhe uma lesão hiperplásica localizada na maxila em região do fundo de vestíbulo, esta tinha uma consistência fibrosa e firme à palpação, de coloração semelhante à mucosa, assintomática e apresentando base pediculada (figura 1). No arco inferior, os dentes remanescentes 33, 32, 31, 41, 42 e 43 foram avaliados sem alterações e classificado como classe I de Kennedy. Solicitou-se como exame complementar a radiografia panorâmica (figura 2), onde é possível verificar: reabsorção horizontal generalizada do osso alveolar nas arcadas superior e inferior, seios maxilares normoareados e ausência de imagem radiopaca compatível com resíduo radicular.

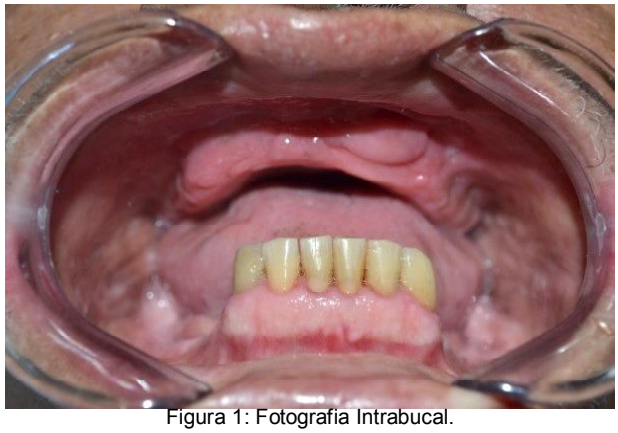

Figura 1: Fotografia Intrabucal.

Figura 2: Radiografia panorâmica.

O plano de tratamento proposto foi reembasamento da prótese antiga com resina Soft Confort (Dencril, Brasil) eliminando as áreas que traumatizavam a mucosa, cirurgia pré-protética para a remoção da hiperplasia fibrosa inflamatória e a confecção de novas próteses, sendo a superior prótese total convencional e a inferior prótese parcial removível.

Na primeira consulta foi realizada a higienização da prótese com perborado de sódio (figura 3),

seguido do desgaste interno da prótese, com broca maxicut, para o recebimento da resina reembasadora, logo em seguida foi realizada a manipulação do material para a realização do reembasamento (figura 4).

Figura 3: Limpeza da prótese antiga.

Figura 4: Prótese reembasada com resina solft após 15 dias.

Na segunda sessão, realizou-se a remoção cirúrgica da HFI, optou-se pela biópsia excisional da lesão. Após bochecho com solução de digluconato de clorexidina 0,12% por 1 minuto, realizou-se a assepsia do campo operatório com solução de iodopovidona 10% (figura 5). Sob anestesia local com anestésico de escolha mepivacaina 2% com epinefrina 1:100.000 (DFL, Brasil) ao redor da lesão (figura 6), realizou-se uma incisão com bisturi número 15 e auxílio de pinça Adson (figura 7), efetuando a exérese em forma de cunha no pedículo da lesão (figura 8), após remoção foi verificado se não havia nenhum remanescente fibroso (figura 9), sendo assim, foi removida a lesão com uma pequena margem de segurança seguido de síntese do campo cirúrgico com fio de seda 4-0 (figura 10). Logo após solicitou-se o exame histopatológico da peça cirúrgica para confirmação de diagnóstico (figura 11).

No exame histopatológico os cortes foram corados em hematoxilina eosina, e, observou-se fragmento de mucosa oral exibindo lesão caracterizada por alterações epiteliais representadas por hiperceratose, acantose, degeneração hidrópica e hiperplasia pseudoepoteliomatosa, além de alterações no tecido conjuntivo que exibe proliferação vascular, proliferação fibroblástica e intensa deposição de fibras colagênicas associadas a exuberante infiltrado inflamatório composto por linfócitos, plasmócitos e neutrófilos, confirmando a hipótese diagnóstica de HFI (figura 12).

Figura 5: Aspecto da lesão no arco superior.

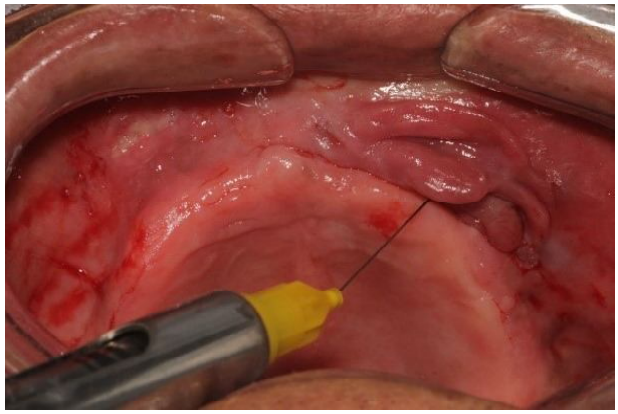

Figura 6: Anestesia local.

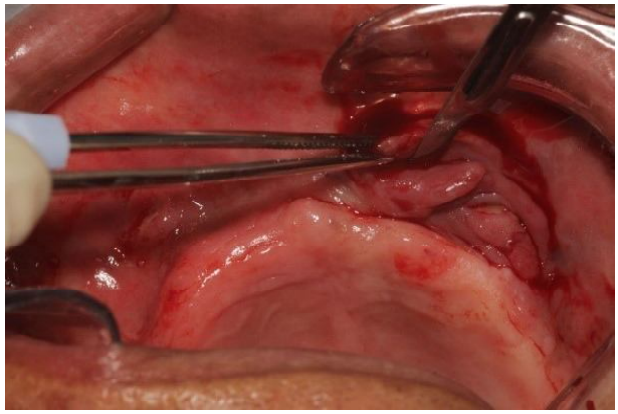

Figura 7: Incisão.

Na terceira sessão, após o pós-operatório de 15 dias, realizou-se a moldagem preliminar da arcada superior, utilizando a moldeira de estoque perfurada para pacientes edentados, o material selecionado foi o alginato (Jeltrate Plus, Dentsply, Brasil) para a obtenção do modelo de estudo superior vazado com

gesso tipo IV. O mesmo foi enviado ao laboratório para confecção da moldeira individual (figura 13).

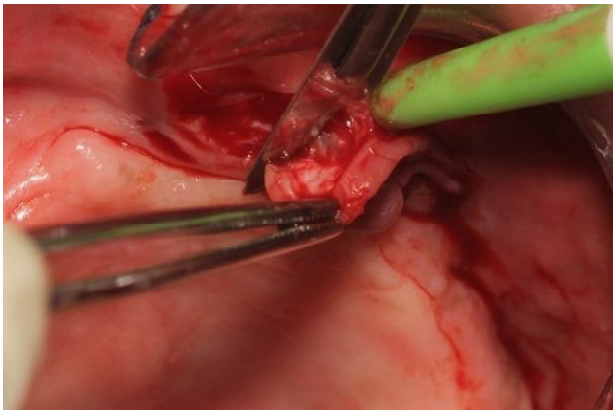

Figura 8: Exérese.

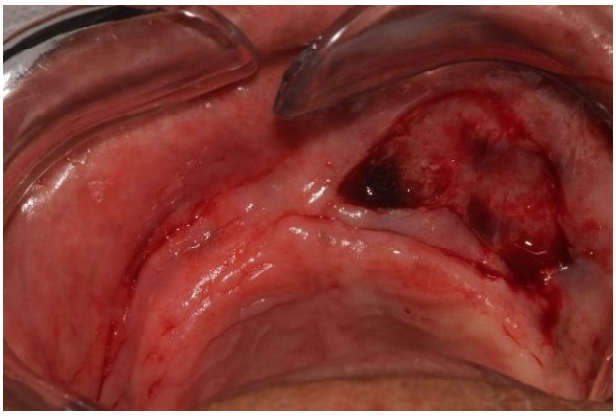

Figura 9: Confirmação da aloja cirúrgica sem a presença de tecido fibroso.

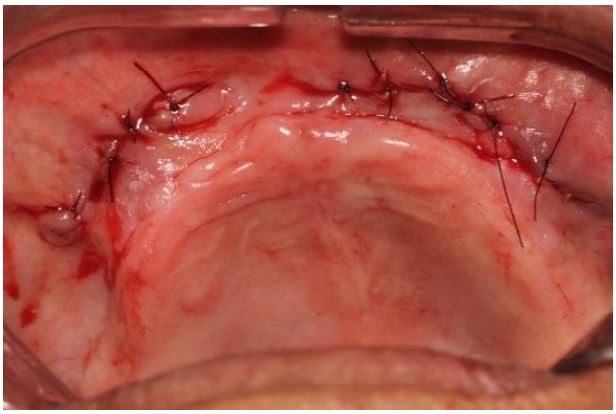

Figura 10: Síntese com ponto simples.

Figura 11: Biópsia excisional.

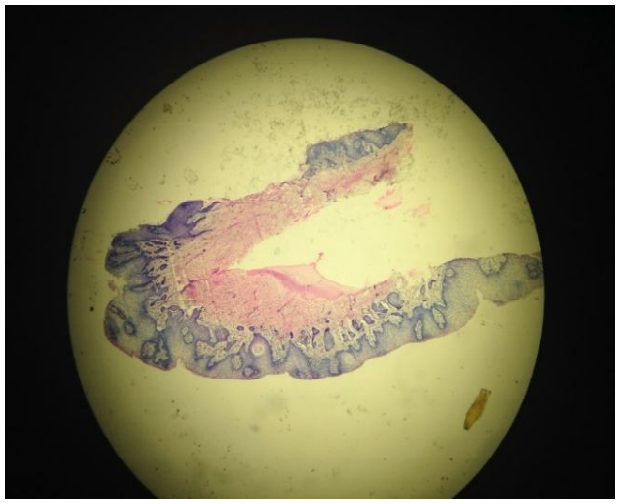

Figura 12: Imagem da lâmina histopatológica.

Na quarta sessão, após o ajuste da moldeira individual iniciou-se o selamento periférico do arco superior com Godiva em bastão (Exata,DFL/Brasil) (figura 14), após essa etapa realizou-se a moldagem funcional, utilizando o material de moldagem à base de silicone fluido (Precise-Dentisply, Brasil) e catalisador, com o molde funcional em mãos (figura 15), deu-se início à execução do debrum e encaixotamento para vazagem com gesso tipo IV (Durone,Dentisply\Brasil).

Na quinta sessão foi feita a moldagem anatômica do arco inferior com alginato (Jeltrate Plus, Dentsply, Brasil), em que foi utilizada uma moldeira plástica com cera utilidade na região posterior para melhor adaptação da moldeira ao arco inferior (figuras 16 e 17). Logo em seguida foi feita a vazagem do molde com gesso especial tipo IV (Durone,Dentisply,Brasil) para assim adquirir o modelo de estudo, possibilitando o início seu delineamento (figura 18).

Na sexta sessão, após realização do delineamento, foram executados os preparos de boca de acordo com a análise efetuada no modelo de estudo, dessa forma foi determinado o grampo em API nos elementos 33 e 43, em seguida foram confeccionados os nichos na região lingual dos elementos 33, 32, 42 e 43 para receber os apoios, como conector maior usou-se a barra lingual. A seguir, iniciou-se moldagem com técnica da moldagem dupla com silicone pesado e leve (Precise, Dentsply, Brasil).

Após a manipulação do silicone pesado, este foi inserindo na moldeira plástica coberto com filmito e levado em boca para prover espaço para receber o silicone leve. A seguir foi manipulado o silicone leve e realizada nova moldagem, então foi vazado gesso tipo IV (Durone, Dentisply, Brasil) para adquirir o modelo de trabalho. O mesmo foi encaminhado ao laboratório para a confecção da armação metálica (figuras 19 e 20). Na sétima sessão fez-se a prova da armação metálica em boca (figura 21), observando-se que não havia necessidade de

Figura 13: Modelo de gesso.

Figura 16: Moldeira de plástico com auxílio de cera utilidade.

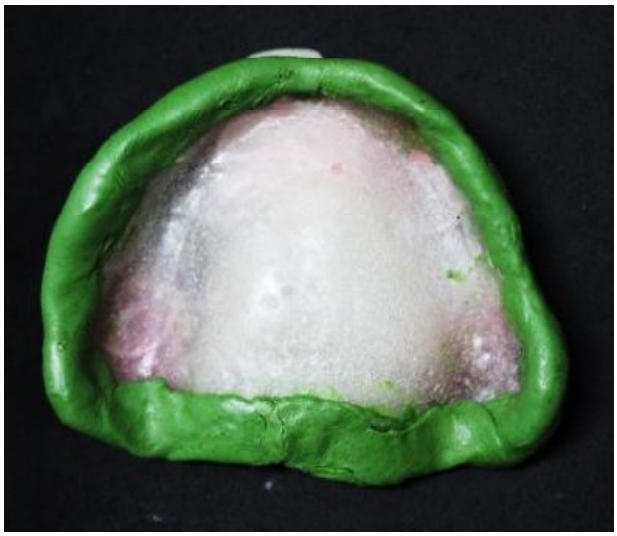

Figura 14: Selamento periférico.

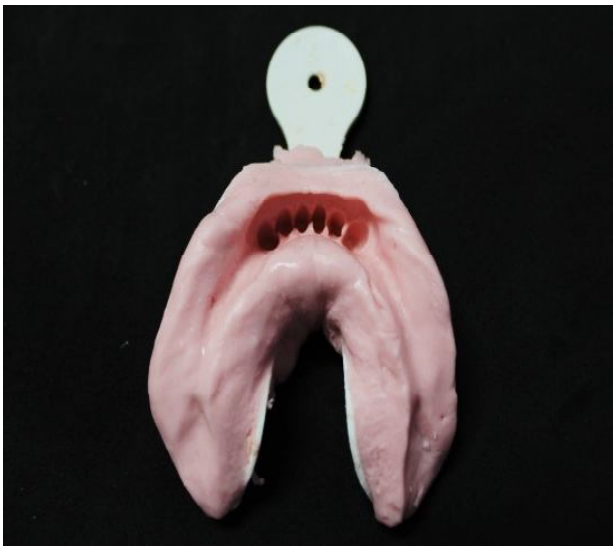

Figura 17: Molde de estudo.

Figura 15: Molde a base de silicone fluido.



Figura 18: Delineamento do modelo de estudo.

Figura 19: Molde de trabalho

Figura 20: Armação metálica.

Figura 21: Armação metálica instalada.

ajustes.

Na oitava consulta, com a base de prova de ambos os arcos superior e inferior concluídas, foi realizada a individualização dos planos de orientação de ambas as arcadas. Iniciou-se a individualização do plano de orientação superior com ajuste do suporte labial e ângulo naso-labial, em seguida fez-se ajuste da altura do plano na região anterior (ao nível do lábio). Com a régua de Fox verificou-se em relação à região anterior do plano, o paralelismo com a linha bipupilar, e na região posterior do plano, verificou-se o paralelismo com o plano de Camper. Para concluir a individualização ajustou-se o corredor bucal. Em seguida demarcou-se as linhas de orientação (linha média, alta do sorriso e das comissuras). No ajuste do plano de orientação inferior para restabelecimento da DVO (dimensão vertical de oclusão), foram utilizados os métodos: métrico (com auxílio do compasso de Willis), fonético (pronúncia das palavras Mississipi e seiscentos e sessenta e seis), fisiológico (teste da deglutição) e estético (observando a simetria do terço inferior da face em relação aos demais).

Na nona consulta foi feita a montagem em articulador semiajustavel (ASA) ajustando a distância condilar em 3, que foi obtida através do arco facial, logo em seguida foram ajustados o ângulo de lateralidade (Bennett) em 15° e o ângulo da guia condilar em 30°. Para registro foi utilizado o garfo para desdentados, onde os dois planos de orientação foram guiados até a posição de relação Cêntrica pela técnica bilateral de Dawson e fixados na posição de DVO obtida previamente, a seguir os modelos foram montados em ASA. Ao fim, encaminhou-se o conjunto ao laboratório para montagem dos dentes na cor 69 (figura 22).

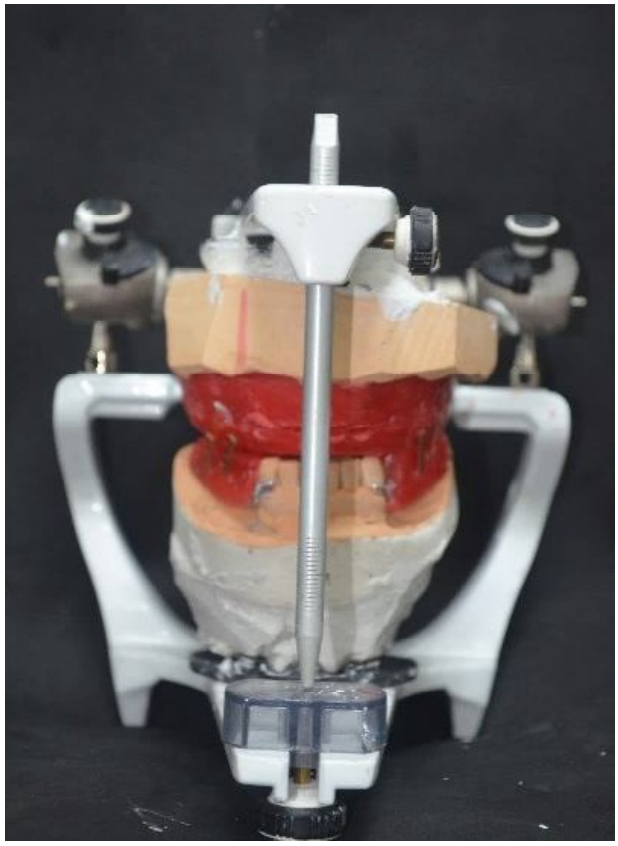

Figura 22: Montagem em articulador semiajustável.

Na sessão seguinte, com a montagem dos dentes em cera já realizada, foi efetuado o teste em meio bucal verificando a função e estética, onde observou-se que os elementos dentários estavam em oclusão satisfatória (figura 23). Apesar disso, o acúmulo de biofilme nos dentes remanescentes chamou atenção, e, novas instruções de higiene foram repassadas ao paciente e cuidador. Para melhor adaptação ao rebordo, em razão da cirurgia, foi efetuada uma nova moldagem do arco superior pela técnica de boca fechada (figura 24).

Na consulta seguinte, com a prótese já polimerizada foi feita a instalação e executados os ajustes oclusais com auxílio de papel carbono (figura 25). Em seguida, foram passadas as devidas orientações para o paciente com relação ao uso e higienização da peça protética.

Figura 23: Montagem dos dentes.

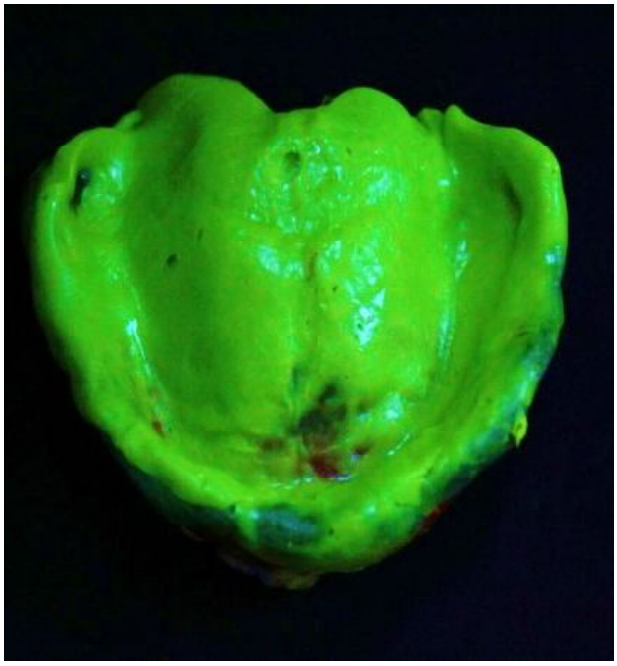

Figura 24: Molde de técnica boca fechada.

Figura 25: Entrega da prótese.

DISCUSSÃO

No presente caso, o paciente geriátrico possuía uma prótese total e prótese parcial removível com longa duração de uso e precária higienização, segundo Medeiros et al. (2015)[18], cerca de 40,2 % dos pacientes utilizam algum tipo de prótese dentária com condições desfavoráveis e utilizadas por um tempo além do recomendado. Santos et al. (2016)[26], destacam que a eficácia do tratamento requer manutenção contínua e comprometimento por parte do usuário de próteses a fim de evitar problemas futuros.

Segundo Agostinho et al. (2015)[1], na maioria dos países há um grande número de pessoas do sexo feminino que é edêntula, que apresentam hiperplasia fibrosa inflamatória comparado ao sexo masculino. No entanto, para Santos et al. (2012),[25] não há distinção alguma entre sexos. Melo et al. (2013)[19] organizaram estudo em uma universidade em que a hiperplasia fibrosa e mucocele foram as lesões mais prevalentes. O presente trabalho relata o caso de um paciente do sexo masculino de 75 anos de idade que foi confirmada a lesão de hiperplasia fibrosa inflamatória.

De acordo com Cruz et al. (2005),[7] dentre 295 casos submetidos à biópsia no Hospital Universitário-Unidade Presidente Dutra, a lesão de maior prevalência tem sido a hiperplasia fibrosa inflamatória. O que está de comum acordo com o levantamento epidemiológico realizado por Torreão et al. (1999).[28] No entanto, para Knies et al. (2011)[13], a prevalência das lesões mais comuns foram: 18 casos de candidose bucal (14,3%), 12 de mucocele (9,5%) e sete de fibroma (5,5%). No caso apresentado, de conformidade com o resultado da biópsia pôde-se confirmar hiperplasia fibrosa inflamatória.

Para Rovani et al. (2011),[24] o cirurgião-dentista, ao identificar lesões bucais, pode diagnosticá-las de acordo com o histórico relatado pelo paciente, aparência clínica e imagens radiográficas. Sem a necessidade de procedimentos complementares mais invasivos. Todavia a biópsia é utilizável para fins de diagnóstico diferencial por exclusão.[4,27] No presente caso, realizou-se a remoção cirúrgica convencional de hiperplasia fibrosa inflamatória e envio à biópsia para se obter um diagnóstico mais preciso.

Para evitar os traumas oriundos das bordas da prótese, pode-se usar do tratamento prévio de resina soft reembasadora. Para Laganá et al. (2011)[14] e Goyata et al. (2009)[10], os materiais resilientes, devido às suas propriedades viscoelásticas, agem como absorventes de impactos, reduzindo e distribuindo as cargas mastigatórias para os tecidos adjacentes. No entanto, Batista (2013)[3] afirma que, frente à existência da lesão, o tratamento proposto depende da gravidade dos danos teciduais, podendo ser utilizada uma abordagem conservadora ou cirúrgica. No presente caso, o tratamento de escolha foi reembasamento com resina solt e a remoção cirúrgica convencional, visto que era necessário a retirada da lesão para adaptação da nova prótese.

Para a remoção cirúrgica, três técnicas têm sido utilizadas com sucesso, sendo a excisão cirúrgica convencional, eletrocirurgia e remoção a laser, todas com o objetivo de remover completamente a lesão. Porém, tanto para eletrocirurgia quanto para remoção a laser torna-se necessário um equipamento específico.[2] O uso de laser cirúrgico de diodo é um método seguro e eficaz, além de apresentar inúmeras vantagens no trans e pós cirúrgico, quando comparado com a técnica convencional, para excisões cirúrgicas de lesões de tecidos moles na cavidade oral.[7,12,26] No caso relatado optou-se pela técnica cirúrgica convencional devido às condições financeiras do paciente.

Em pacientes edêntulos, a resiliência dos tecidos a serem moldados, as características dos materiais de moldagem, bem como o método de moldagem, vão ter influência na qualidade final do molde e da prótese.[16] Para Goiato et al. (2013),[9] A pasta de óxido de zinco e eugenol é utilizada para a moldagem funcional por ter um ótimo escoamento, boa estabilidade dimensional, e rigidez. Porém, no paciente em questão foram usados hidrocolóides e siliconas, visto que por se tratar de um rebordo com maior resiliência existe a indicação do uso restrito de materiais elásticos.

CONCLUSÃO

A HFI é uma lesão que pode ser causada pelo uso de prótese total mal adaptada por um longo período de tempo. Para o caso em questão, além da remoção cirúrgica convencional seguida de exame histopatológico, foi necessário o uso de resina reembasadora afim de remover imediatamente o agente local causador da lesão, até que as novas próteses fossem confeccionadas. Dessa forma foi restabelecido a saúde bucal do paciente, bem como mudado o perfil e a conduta do mesmo mediante os hábitos de higiene bucal, tendo como resultado a satisfação com seu novo sorriso, conscientizando-no da importância dos cuidados bucais. Observa-se então, a importância no cuidado do planejamento reabilitador do paciente, visto que no caso houve a necessidade de lançarmos mão de diversas modalidades de tratamento.

ABSTRACT

The use of poorly adapted prostheses can lead to the emergence of non-neoplastic proliferative processes. Inflammatory fibrous hyperplasia (HFI) is a benign lesion, resulting from a hyperplastic reaction of fibrous connective tissue in response to low-intensity chronic injuries. The aim of the present study is to report a clinical case about surgical removal of HFI, followed by oral rehabilitation with removable prostheses. A 75-year-old male patient reported that he would like to change his prosthesis, because it was fractured. On intra-oral clinical examination, it was found that his prostheses had poor hygiene, and the upper one had a cutting edge that caused a hyperplastic lesion in the deep region of the anterior vestibule. As for the clinical aspect, it was fibrous and firm on palpation, mucosa-like and asymptomatic. The proposed treatment plan was to repurpose the old prosthesis with Soft Confort resin (Dencril, Brazil), eliminating the areas that traumatized the mucosa, pre-prosthetic surgery for the removal of HFI, histopathological examination and the making of new prostheses, the upper prosthesis being conventional total and the lower partial removable prosthesis. It is observed the importance in the care of the prosthetic rehabilitation planning of the patients, because, as it was described in this case, in some situations it may be necessary to resort to different treatment modalities prior to the rehabilitation.

UNITERMS: Complete Denture, Mouth Rehabilitation, Hyperplasia

REFERÊNCIAS

1. Agostinho ACMG, Campos ML, Silveira JLGC. Edentulismo, uso de prótese e autopercepção de saúde bucal entre idosos. Rev Odontol UNESP 2015 mar-abr.; 44(2): 74-9.
2. Barros RMG, Campos KSM, Cabral LM. Relato de caso clínico de hiperplasia fibrosa inflamatória. Rev Odontol de Araçatuba 2014 jul/dez; 35(2): 15-8.
3. Batista VES, Batista FRS, Pavan AJ, Matheus G, Silva MM. Hiperplasia fibrosa inflamatória ocasionada por prótese total desadaptada: relato de caso. Rev Odontol de Arac. 2013 jul-dez.; 34(2): 70-2.
4. Cardoso RG, Melo LA, Barbosa GAS, Calderon PS, Germano AR, Mestriner Junior W, et al. Impact of mandibular conventional denture and

overdenture on quality of life and masticatory efficiency. Braz Oral Res 2016; 30: 1-7.
5. Caubi AF, Xavier RLF, Lima Filho MA, Chalegr JF. Biópsia. Rev Cir Traumatol. Buco-Maxilo-Fac 2004 jan-mar.; 4(1): 39-46.
6. Colussi CF, Freitas SFT. Aspectos epidemiológicos da saúde bucal do idoso no Brasil. Cad Saúde Pública Rio de Janeiro 2002 set-out.; 18(5):1313-20.
7. Cruz MC, Almeida FN, Brusaca KG, Lopes FF, Bastos EG, Freitas RA. Levantamento das biópsias da cavidade oral realizadas no hospital universitário – Unidade Presidente Dutra/ UFMA, da cidade de São Luís – MA, no período de 1992 a 2002. R Bras Patol Oral 2005 jul-set.; 4(3): 185-88.
8. Gennari Filho H. O Uso do Arco Facial para o correto posicionamento dos modelos no articulador. Rev Odontol Araçatuba 2013; 9-13.
9. Goiato MC, Santos DM, Silva EVF. Como realizar o selamento periférico e a moldagem funcional?. Rev Odontol Araçatuba2013;14-9.
10. Goyata FR, Gonçalves PAM, Bello RF, Ferreira NG, Ferreira TG, Coelho SMO. Avaliação quantitativa de microrganismo orais em materiais reembasadores de prótese total. Int J Dent 2009 abr-jun.; 8(2): 79-81.
11. Hiramatsu DA, Tomita NE, Franco LJ. Perda dentária e a imagem do cirurgião-dentista entre um grupo de idosos. **ABRASCO** 2007; 12(4):1051-6.
12. Kiuchi M, Yamamura T, Okudera M, Souksavanh V, Ishigami T, Iwase T, et al. An assessment of mast cells and myofibroblasts in dentureinduced fibrous hyperplasia. J Oral Pathol Med 2014; 43: 53–60.
13. Kniest G, Stramandinoli RT, Ávila LFC, Izidoro AAAS. Frequência das lesões bucais diagnosticadas no centro de especialidades odontológicas de tubarão (SC). RSBO 2011 jan-mar.; 8(1): 13-8.
14. Laganá DC, Sesma N, Carneiro Júnr AM, Lourenço RP. Avaliação do aspecto superficial e da exotermia de resinas resilientes. Rev Odontol Univ São Paulo 2011 jan-abr.; 23(1): 23-9.
15. López KB, Fernández RD, Soto AR. Lesiones proliferativas más frecuentes del complejo bucomaxilofacial. Rev Cubana Estomatol 2013; 49(2): 201-10.
16. Magno AKD, Lauxen JR, Santos R, Pauletti RN, Magro ED. Laser cirúrgico no tratamento da hiperplasia fibrosa. RFO 2013 mai-ago.; 18(2): 206-10
17. Marchezan W, Feltrin PP, Zanetti RV, Zanetti AL. Moldagens funcionais em prótese total. RGO 2005; 53(1): 12-6.
18. Medeiros FCD, Silva TFA, Ferreira KA, Moura JMBO, Lima IPC, EJG Seabra. Uso de prótese dentária e sua relação com lesões bucais. Rev Salud Pública 2015; 17(4): 603-11.
19. Melo AR, PiresII SMS, RibeiroII CF, Júnior RLCA, Melo AUC. Prevalência de lesões bucais diagnosticadas no laboratório de patologia bucal da Universidade Tiradentes (2002- 2010). Rev Cir Traumatol Buco-Maxilo-Fac 2013 abr-jun.; 13(2): 109-14.
20. Ministério da Saúde. Pesquisa nacional de saúde bucal: resultados principais. 1ª. Ed. Brasília: Ministério da Saúde; 2012.
21. Oliveira RC, Brum SC, Oliveira RS, Goyatá FR. Aspectos clínicos relacionados à estomatite protética. Int J Dent 2007 abr-jun.; 6(2): 51-4.
22. Peixoto APT, Peixoto GC, Alessandretti R. Relação entre o uso de prótese removível e úlcera traumática: revisão de literatura. J Oral Invest 2015; 4(1): 26-32.
23. Raymundi P, Lodi L. Condição de saúde bucal de idosos institucionalizados e não institucionalizados do município de erechim- RS. Perspectiva 2015 mar.; 39(145): 07-18.
24. Rovani G, Piccinin F, Flores ME, Conto F. Avaliação clínica dos tecidos de suporte protético de pacientes usuários de próteses removíveis da Faculdade de Odontologia de Passo Fundo. Stomatos 2011 jan-jun.; 17(32): 32-43.
25. Santos CM, Martins AB, Marchi RJ, Hilgert JB, Hugo FN, Padilha DMP. Assessing changes in oral health-related quality of life and its factors in community-dwelling older Brazilians. Gerodontology 2012 oct.; 23: 1-10.
26. Santos MJ, Santana CL, Andrade RCDV, Fraga TL, Prado FO. Prevalência de lesões microbianas bucais em usuários de prótese dentária cadastrados em uma Unidade de Saúde da Família de Jequié – Ba. Arch Health Invest 2016; 5(3): 176-8.
27. Silva HF, Martins Filho PRS, Piva MR. Denture-related oral mucosal lesions among farmers in a semi-arid northeastern region of Brazil. Med Oral Patol Oral Cir Bucal 2011 sep.; 16(6): 740-4.
28. Torreão ACR, Rabelo MLM, Soares PL, Nunes RB, Andrade ESSA. Levantamento epidemiológico de biópsias da região bucomaxilo-facial encaminhadas ao laboratório de Patologia Bucal da Faculdade de Odontologia de Pernambuco. Rev Cons Reg Odontol Pernamb 1999; 2(2): 119-25.

ENDEREÇO PARA CORRESPONDÊNCIA

FRANKLIN BARBOSA DA SILVA
Universidade Nilton Lins: Avenida Professor Nilton Lins, Flores. Manaus-AM, Brasil. CEP: 69058030.
E-mail:frank_barbosa@hotmail.com
Telefone: 55 92 99142-7402.