

TRATAMENTO ENDODÔNTICO EM PRIMEIRO MOLAR SUPERIOR COM DUAS RAÍZES PALATINAS: RELATO DE CASO

ENDODONTIC TREATMENT IN UPPER FIRST MOLAR WITH TWO PALATINE ROOTS: A CASE REPORT

George Tácio de Miranda **CANDEIRO**¹
 Luciana Melo Feitosa **ARAGÃO**²
 Mônica Sampaio do **VALE**³
 Ilan Sampaio do **VALE**³

RESUMO

O objetivo deste trabalho foi relatar o tratamento endodôntico no primeiro molar superior direito com uma anatomia incomum de uma paciente, gênero feminino, leucoderma, que foi atendida no Curso de Especialização em Endodontia da Academia Cearense de Odontologia. Durante o exame clínico, verificou-se que o dente 16 apresentava uma extensa cárie ocluso-distal com proximidade à câmara pulpar. Após o acesso à câmara pulpar foram observados dois condutos palatinos, que com o auxílio de uma radiografia periapical foi diagnosticada a presença de duas raízes palatinas separadas. Após o preparo químico-mecânico com instrumentos rotatórios ProTaper, as raízes foram obturadas com cones de guta-percha e cimento endodôntico AH Plus, utilizando a técnica híbrida de Tagger. Assim conclui-se que o sucesso no tratamento endodôntico está intimamente relacionado aos conhecimentos anatômicos dentários. Os exames por imagens são fundamentais no tratamento endodôntico, uma vez que os molares superiores podem apresentar diversas variações anatômicas, como a presença de dois canais ou duas raízes palatinas.

UNITERMOS: Anatomia dentária; Molares superiores; Raiz palatina

INTRODUÇÃO

Um dos objetivos do tratamento endodôntico é a eliminação de bactérias do sistema de canais radiculares que são responsáveis pelo surgimento e manutenção de abscessos dento-alveolares, granulomas e cistos periapicais. No entanto, devido à variada anatomia dentária, a eliminação desses patógenos nem sempre é possível.

Os molares superiores apresentam um complexo sistema de canais radiculares e, para que o tratamento endodôntico seja corretamente realizado, há a necessidade de um conhecimento profundo da anatomia dentária.

A forma, a configuração e o número de canais presentes nos molares superiores são relatados na literatura há muito tempo¹⁻³. Segundo Maggiore et al.⁴, o primeiro molar superior, normalmente, apresenta três raízes, a méso-vestibular, esta podendo ter dois canais (méso-vestibular e méso-palatino), a disto-vestibular e a

palatina, sendo estas raízes últimas comumente com apenas um canal.

A presença do segundo canal na raiz méso-vestibular é geralmente a anatomia interna mais comum nos molares superiores^{1,5-8}, ocorrendo raramente dois canais ou duas raízes palatinas^{4,8}.

A prevalência de dois canais palatinos em molares superiores apresenta variações de 0,4%³ a 5,1%⁹.

Baratto-Filho et al.¹⁰ relataram um caso clínico de um primeiro molar superior com cinco condutos, possuindo duas raízes palatinas separadas. Já Maggiore et al.⁴ narraram o tratamento endodôntico de um primeiro molar superior com seis canais, observando três canais distintos em somente uma raiz palatina.

Johal⁷ relatou um caso clínico do tratamento endodôntico do primeiro molar superior esquerdo que apresentou cinco canais (dois mesiais, um distal e dois palatinos). Eles enfatizaram a importância de um amplo acesso à câmara pulpar e uma eficiente

1 Especialista em Endodontia pela Universidade Federal do Ceará. Mestrando em Odontologia pela Universidade Federal do Ceará.

2 Especialista em Endodontia pela Academia Cearense de Odontologia, Fortaleza, Ceará, Brasil

3 Mestre e Doutor em Endodontia pela Faculdade de Odontologia de Bauru da Universidade de São Paulo. Professor do curso de Odontologia da Universidade Federal do Ceará.

visualização dos canais radiculares, a fim de encontrar e tratar corretamente todos os condutos.

Devido à posição mais posterior no arco dentário, o tratamento endodôntico torna-se difícil em um molar superior com uma variação anatômica.

O presente trabalho relata um caso clínico de um primeiro molar superior direito com uma anatomia incomum. Embora existam dois canais palatinos, foi observada também a presença de duas raízes palatinas distintas.

CASO CLÍNICO

Paciente do gênero feminino, 34 anos, leucoderma, normossistêmica, procurou o Curso de Especialização em Endodontia da Academia Cearense de Odontologia, com o objetivo de realizar o tratamento endodôntico do dente 16. A paciente relatava uma dor pulsátil e localizada no referido dente, que não cessava com o uso de analgésicos. Verificou-se, após exame clínico e exame radiográfico, a presença de uma extensa cárie ocluso-distal em contato com a cavidade pulpar. A partir dos sinais e dos sintomas, o diagnóstico foi de pulpíte irreversível, sendo sugerido o tratamento endodôntico seguido de reabilitação protética, devido à extensa destruição coronária (Figura 1).

Inicialmente, a paciente foi anestesiada com dois tubetes de solução de Mepivacaína 2% e Epinefrina 1:100.000 (DFL Indústria e Comércio S.A., Rio de Janeiro, Brasil) usando a técnica terminal infiltrativa. Após a realização do isolamento absoluto e anti-sepsia do campo operatório com álcool iodado, iniciou-se o acesso à câmara pulpar e remoção de todo o teto. A pulpectomia foi realizada com limas Flexofile (Dentsply, Maillefer, Ballaigues, Suíça), sendo em seguida, observados quatro orifícios, dois vestibulares e dois palatinos, indicando a presença de quatro condutos radiculares, confirmados radiograficamente durante a odontometria (Figuras 2 e 3).

O preparo químico-mecânico foi realizado com instrumentos rotatórios do sistema Pro Taper (Dentsply, Maillefer, Ballaigues, Suíça) até a lima F3. Como solução irrigadora auxiliar foi utilizado o hipoclorito de sódio a 2,5% (Biodinâmica, Brasil), seguido pela aplicação final de EDTA 17% (Biodinâmica, Brasil), por 3 minutos, para remoção da *smear layer*.

Na primeira consulta, foi utilizado como curativo de demora uma pasta contendo pó de hidróxido de cálcio associado ao soro fisiológico, por 15 dias. Na consulta seguinte, o sistema de canais radiculares foi obturado como cimento endodôntico AH Plus (Dentsply, Maillefer, Ballaigues, Suíça) e cones F3 (Dentsply, Maillefer, Ballaigues, Suíça) no comprimento real de trabalho, utilizando a técnica híbrida de Tagger (Figuras 4 e 5).

Este trabalho contou com a autorização da paciente, sendo preservada sua integridade e

identidade física e moral, atendendo aos princípios éticos contidos na Declaração de Helsink (2000) e na Resolução CNS 196/96.

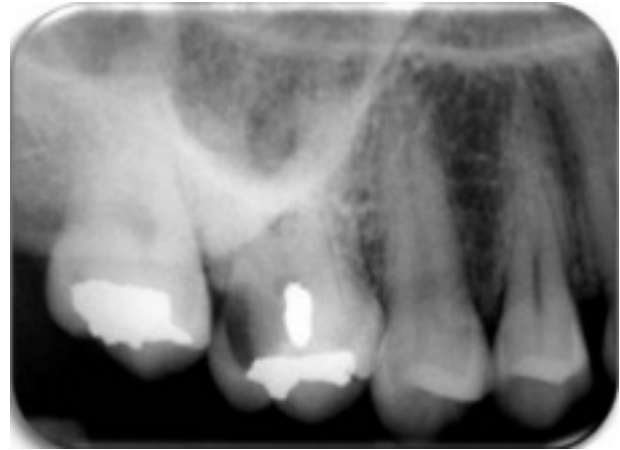

Figura 1 – Radiografia periapical, verificando-se a presença de cárie ocluso-distal no dente 16.

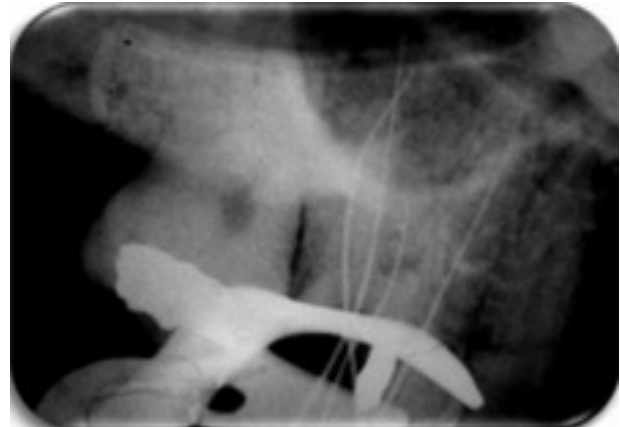


Figura 2 – Odontometria, confirmando a presença de quatro canais radiculares.

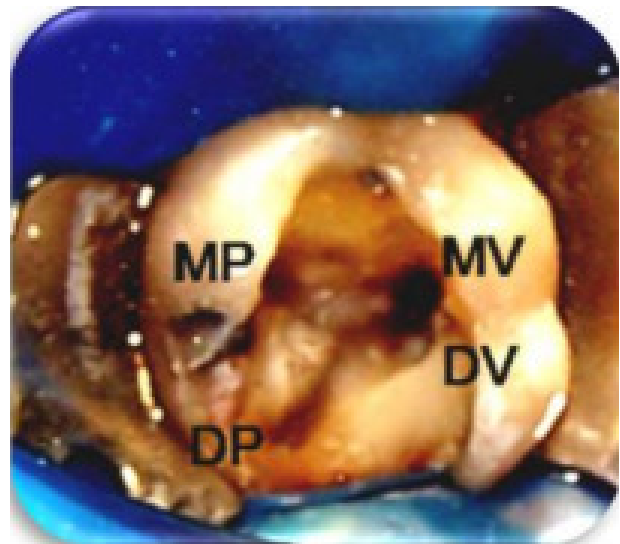


Figura 3 – Acesso à câmara pulpar realizado, sendo observados dois canais vestibulares, o Mésio-Vestibular (MV) e o Disto-Vestibular (DV) e dois palatinos, o Mésio-Palatino (MP) e o Disto-Palatino (DP).

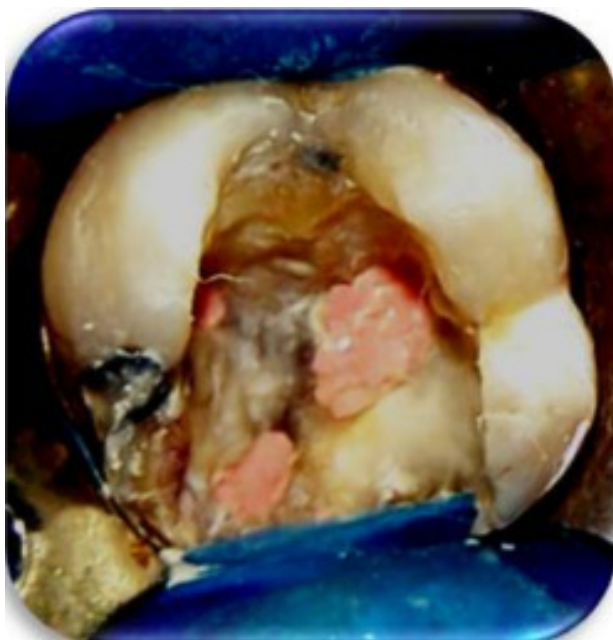


Figura 4 – Obturação dos canais radiculares com cones de guta-percha e cimento AH Plus.

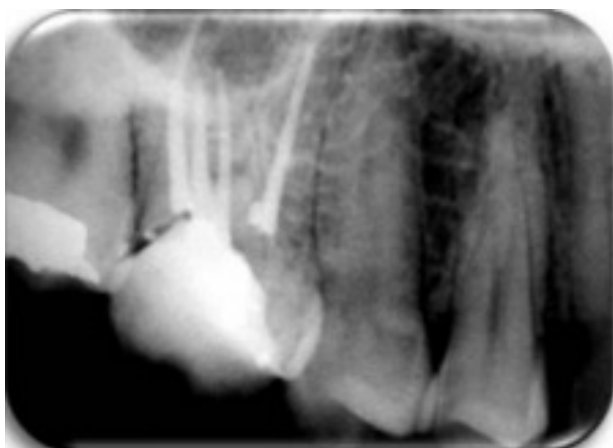

Figura 5 – Radiografia final, sendo observadas as obturações dos quatro canais radiculares

DISCUSSÃO

A complexidade anatômica do sistema de canais radiculares dificulta substancialmente o tratamento endodôntico, podendo ocasionar fraturas de instrumentos, falhas na instrumentação e obturação, ou até mesmo perfurações.

Os molares superiores possuem uma das anatomias mais desafiantes para os endodontistas, pois podem apresentar uma imensa variabilidade do sistema de canais radiculares, em número e forma.

Johal⁷ aconselha que para se investigar um provável canal adicional, o operador deve compreender a complexa variabilidade anatômica do dente a ser tratado; realizar tomadas radiográficas adicionais com angulações variadas; garantir um adequado acesso e visualização dos canais; examinar as linhas do

assoalho da câmara pulpar que indicam as embocaduras dos canais; remover pouca estrutura dentinária, que pode obstruir a entrada dos canais.

Baratto-Filho et al.¹⁰ enfatizam a necessidade de um amplo acesso à câmara pulpar, permitindo visualizar e localizar corretamente os canais radiculares.

Entretanto, Shin et al.¹¹ ao relatar dois casos clínicos de segundos molares com duas raízes palatinas separadas, encontraram dificuldades em um caso para obter imagens radiográficas comprovando a presença de quatro canais, devido à superposição das raízes vestibulares.

Devido às superposições de estruturas anatômicas adjacentes, o diagnóstico radiográfico pode falhar na visualização de uma segunda raiz palatina. Dessa forma, torna-se necessária a realização de outras radiografias com diferentes angulações que podem ajudar na identificação^{8, 10, 11}.

Gopikrishna et al.¹² utilizaram a tomografia computadorizada como auxiliar no diagnóstico, durante o tratamento endodôntico de um primeiro molar superior com duas raízes palatinas, sendo que uma delas encontrava-se fusionada a uma raiz vestibular.

Em relação à quantidade incomum de canais palatinos, existem alguns relatos de dois^{7, 8} ou até três canais^{4, 13}.

A ocorrência de dois ou mais canais palatinos é rara, entretanto, Christie et al.¹⁴ observaram, durante 40 anos de prática endodôntica clínica, a presença de 16 molares superiores com dois canais palatinos. Alavi et al.¹⁵, avaliando 65 molares superiores em tailandeses, encontraram nove dentes com raízes palatinas extras.

Jafarzedeh et al.¹³ relataram, durante um retratamento endodôntico, a presença de um segundo molar superior com três raízes completamente separadas.

O presente trabalho relatou um caso de tratamento endodôntico em um primeiro molar superior direito com quatro condutos, sendo dois palatinos, requerendo mais atenção do operador durante o procedimento.

Uma das principais causas do insucesso endodôntico está na presença de bactérias presentes em canais não identificados ou não instrumentados corretamente.

Os exames por imagem foram de grande valia durante o tratamento endodôntico, pois auxiliaram na visualização e localização dos canais radiculares, sendo de suma importância a minuciosa visualização clínica da embocadura dos canais, auxiliando-se de exploradores de ponta reta, que poderão revelar áreas de retenção, que podem corresponder a embocaduras de condutos radiculares, além de imagens sugestivas de radiografias periapicais ou até mesmo de tomadas tomográficas mais acuradas.

A não revelação de um canal pode acarretar em conseqüências danosas para o paciente, tais como persistência de dor pós-tratamento endodôntico ou não regressão de lesões periapicais, pela presença de restos necróticos e de bactérias remanescentes nos condutos sem preparo químico-mecânico.

CONCLUSÕES

O sucesso no tratamento endodôntico está intimamente relacionado aos conhecimentos e domínio da anatomia dentária. Os molares superiores apresentam uma variedade de número e forma de condutos radiculares, exigindo sensibilidade, atenção e habilidade manual do endodontista.

ABSTRACT

The aim of this study was report the endodontic treatment in the upper right first molar with an unusual anatomy of a patient, female, leukoderma, which was answered in Endodontic Specialization Course of Cearense Academy of Dentistry. During the clinical examination, it was found that the 16 tooth had an extensive distal occlusal caries with proximity to the pulp chamber. Having access to the pulp chamber were two palatine conduits, with the aid of a periapical radiography was diagnosed the presence of two separate palatine roots. After chemical-mechanical preparation with ProTaper rotary instruments, the roots were filled with gutta-percha material and AH Plus endodontic sealer by Tagger's hybrid technique. Thus it appears that success in endodontic treatment is closely related to dental anatomical knowledge. The radiographic examinations are very important in the endodontic treatment, since the molars may have different anatomical variations, such as the presence of two canals or two palatine roots.

UNITERMS: Dental anatomy, Upper molars, Palatine roots

REFERÊNCIAS BIBLIOGRÁFICAS

- 1-Okumara T. Anatomy of the root canals. J Am Dent Assoc. 1927; 14: 632-6.
- 2-Slowley RR. Radiographic aids in the detection of extra root canals. Oral Surg Oral Med Oral Pathol. 1974; 37:762-72.
- 3-Libfeld H, Rotstein I. Incidence of four-rooted maxillary second molars: literature review and radiographic survey of 1,200 teeth. J Endod. 1989; 15: 129-31.
- 4-Maggiore F, Jou YT, Kim S. A six-canal maxillary first molar: case report. Int Endod J. 2002; 35: 486-91.
- 5-Thomas RP, Moule AJ, Bryant R. Root canal morphology of maxillary permanent first molar teeth at various ages. Int Endod J. 1993; 26 (5): 257-267.
- 6-Stropko JJ. Canal Morphology of Maxillary Molars: clinical Observations of canal Configurations. J Endod. 1999; 25: 446-50.
- 7-Johal S. Unusual maxillary first molar with 2 palatal canals within a single root: a case report. J Can Dent Assoc. 2001; 67: 211-4.
- 8-Ulusoy OIA, Görgül G. Endodontic treatment of a maxillary second molar with 2 palatal roots: a case report. Oral Surg Oral Med Oral Pathol Oral Radiol Endod. 2007; 104: 95-7.
- 9-Saler and Goel BR. Frequency of fourth root canal in the maxillary first molar, an *in-vitro* study. [Tese]. Dharwad: Karnataka University. 1995.
- 10-Baratto-Filho F, Fariniuk L F, Ferreira EL, Pecora JD, Cruz-Filho AM, Sousa-Neto MD. Clinical and macroscopic study of maxillary molars with two palatal roots. Int Endod J. 2002; 35: 796-801.
- 11-Shin SJ, Park JW, Lee JK, Hwang SW. Unusual root canal anatomy in maxillary second molars: two case reports. Oral Surg Oral Med Oral Pathol Oral Radiol Endod. 2007; 104: 61-5.
- 12-Gopikrishna V, Reuben J, Kandaswamy D. Endodontic management of a maxillary first molar with two palatal roots and a single fused buccal root diagnosed with spiral computed tomography - a case report. Oral Surg Oral Med Oral Pathol Oral Radiol Endod. 2008; 105: 74-8.
- 13-Jafarzadeh H, Javidi M, Zarei M. Endodontic retreatment of a maxillary second molar with three separate buccal roots. Aus Endod J. 2006; 32:129-32.
- 14-Christie WH, Peikoff MD, Fogel HM. Maxillary molars with two palatal roots: A retrospective clinical study. J Endod. 1991; 17: 80-4.
- 15-Alavi AM, Opananon A, Ng YL, Gulabivala K. Root and canal morphology of Thai maxillary molars. Int Endod J. 2002; 35: 478-85.

Endereço para correspondência

George Táccio de Miranda Candeiro
Avenida Desembargador Moreira, 2660
Dionísio Torres - Fortaleza-CE, Brasil
CEP: 60.135-690
e-mail: georgecandeiro@hotmail.com